



MIOCARDIOPATÍA NO COMPACTADA

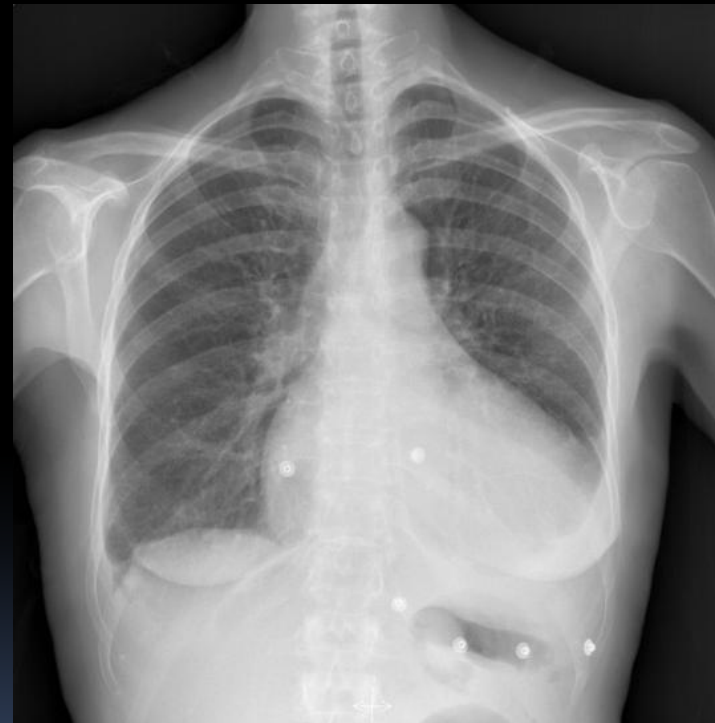Amaia Ibarra Gutiérrez, Cristina Goena Vives, Amaia
Nuñez Íñiguez, Ibon Eguía Astobiza
Servicio Cardiología Hospital de Cruces 2010

HISTORIA CLÍNICA

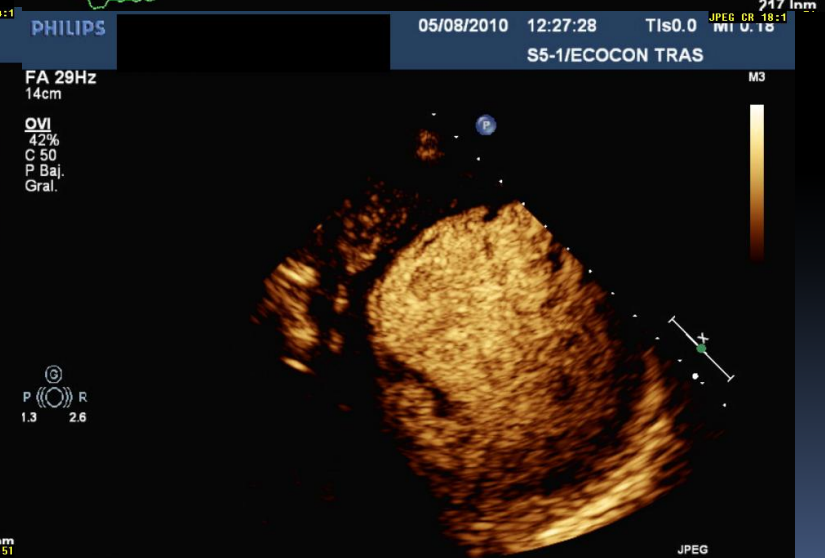
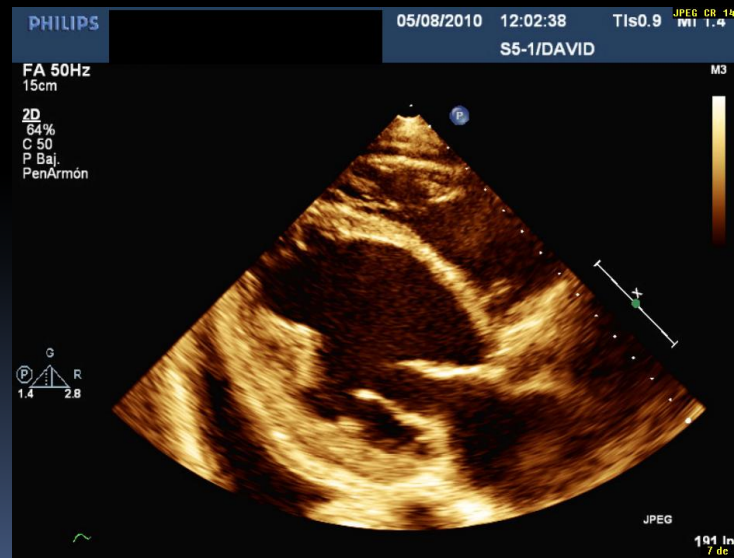
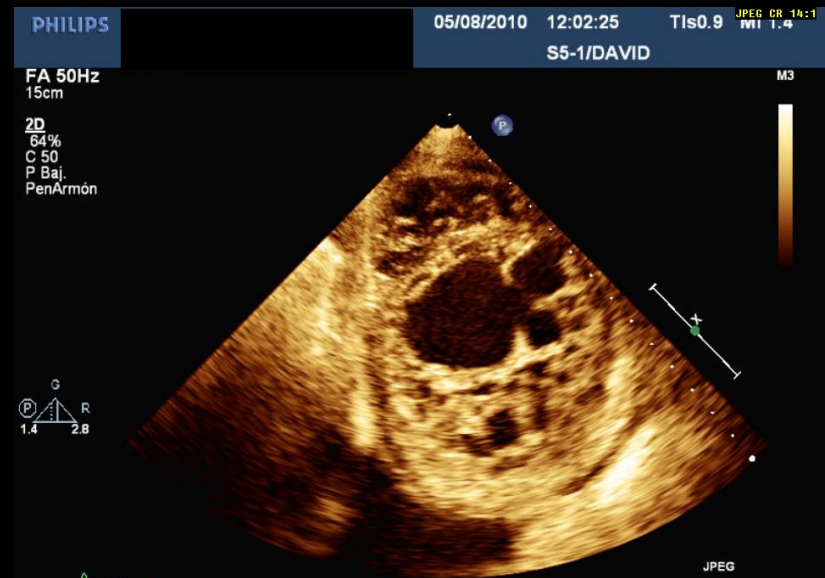
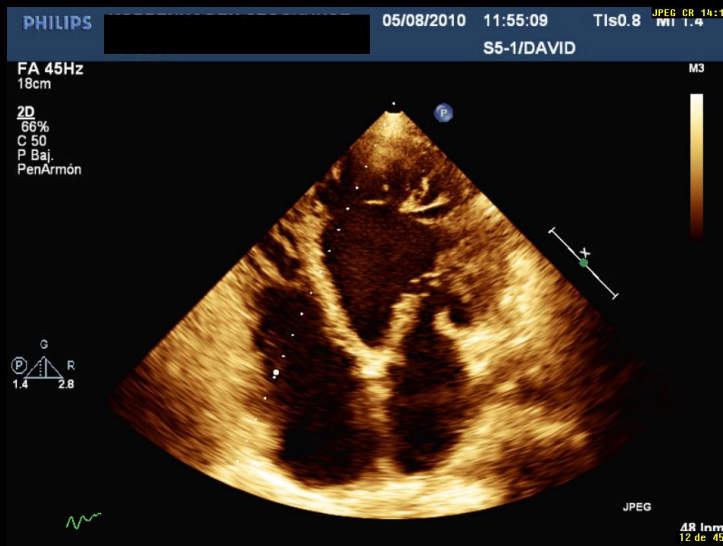
- Mujer 69 años que ingresa por disnea + edemas
- AP: No FRCV, ACV temporal izdo en 2002 (sin lesiones residuales)
- TTO HABITUAL: Clopidogrel 75 mgr/24 horas
- EA: Edemas progresivos en ambas EEII de meses de evolución con disnea progresiva II-III/IV
- EF: TA:90/60 FC:90 lpm Plétora ++
Hipoventilación global bilateral.AC rítmica y sin soplos. Hepatomegalia 2 cm. Edemas organizados con fóvea bilaterales de predominio en EII

PRUEBAS COMPLEMENTARIAS

- Analítica: normal
- RxT:
Cardiomegalia 2-3/4, derrame pleural izdo
- ECG:
RS a 90 lpm. Eje -45°. Pobre crecimiento de R de V1-V6. EV frecuente



ECOCARDIOGRAMA

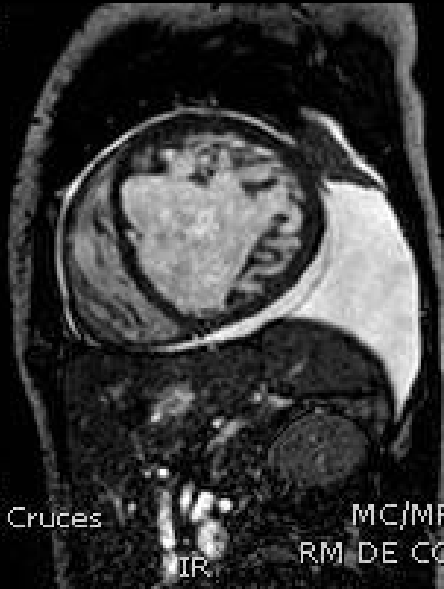

VI dilatado (DDVI 6.6) con FEVI 15% hipocinesia severa de todos los segmento y movimiento septal paradójico. Aumento de trabeculación sobretodo a nivel de pared lateral y ápex

RESONANCIA MAGNÉTICA CARDIACA

10/11/1940
069Y
F

A
R
S

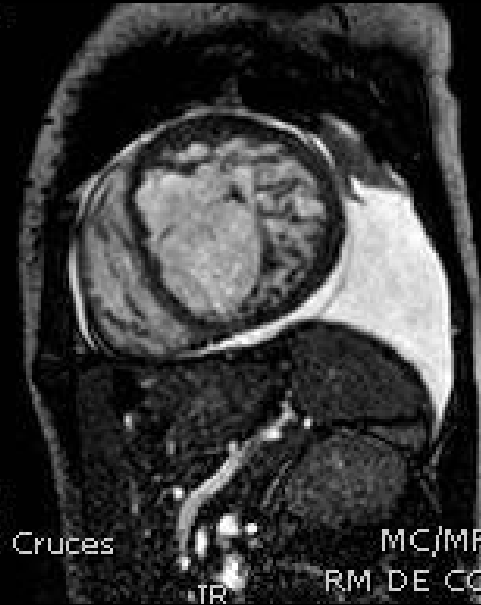

09/08/2010
Hospital de Cruces

MC/MF SENSE
RM DE CORAZON

10/11/1940
069Y
F

A
R
S

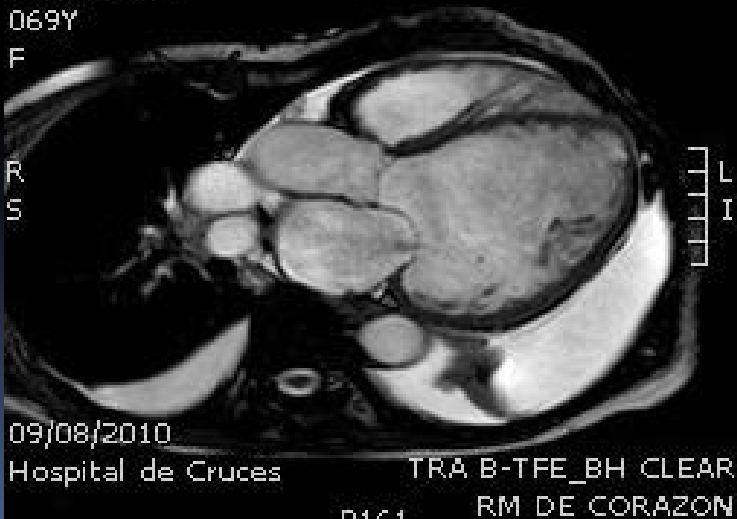


09/08/2010
Hospital de Cruces

MC/MF SENSE
RM DE CORAZON

10/11/1940
069Y
F

R
S



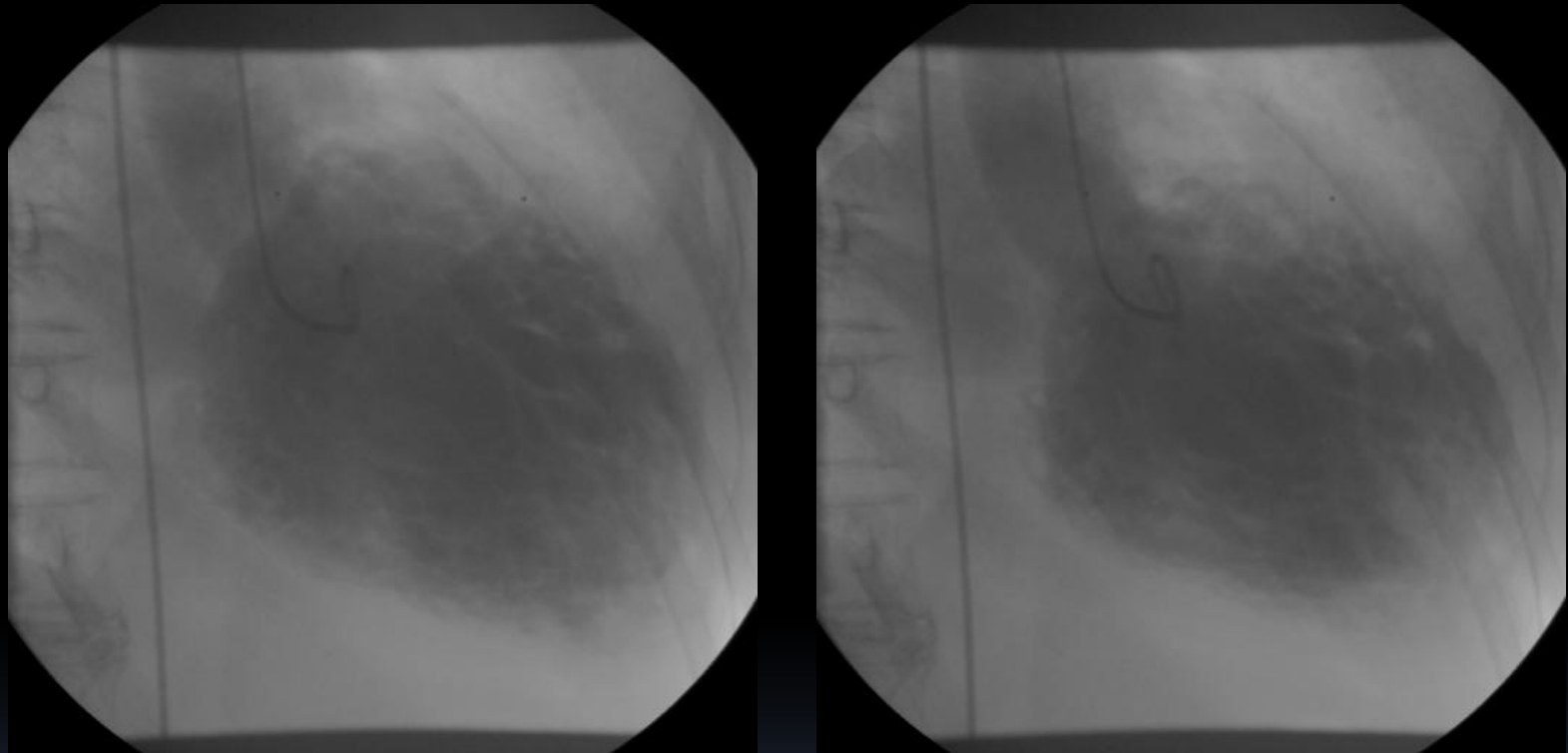
09/08/2010
Hospital de Cruces

TRA B-TFE_BH CLEAR
RM DE CORAZON

Marcada dilatación de VI con hipocinesia de sus paredes y movimiento septal paradójico, marcado aumento de la trabeculación

Miocardio trabeculado/compactado >5

VENTRICULOGRAFÍA



- VI severamente dilatado con volumen latido normal, función sistólica y diastólica severamente deprimidas, VI redondeado muy trabeculado. GC conservado



DIAGNÓSTICO FINAL

- INSUFICIENCIA CARDIACA CONGESTIVA
 - MIOCARDIOPATÍA NO COMPACTADA
 - VI MUY DILATADO CON DISFUNCIÓN SISTÓLICA SEVERA
- 