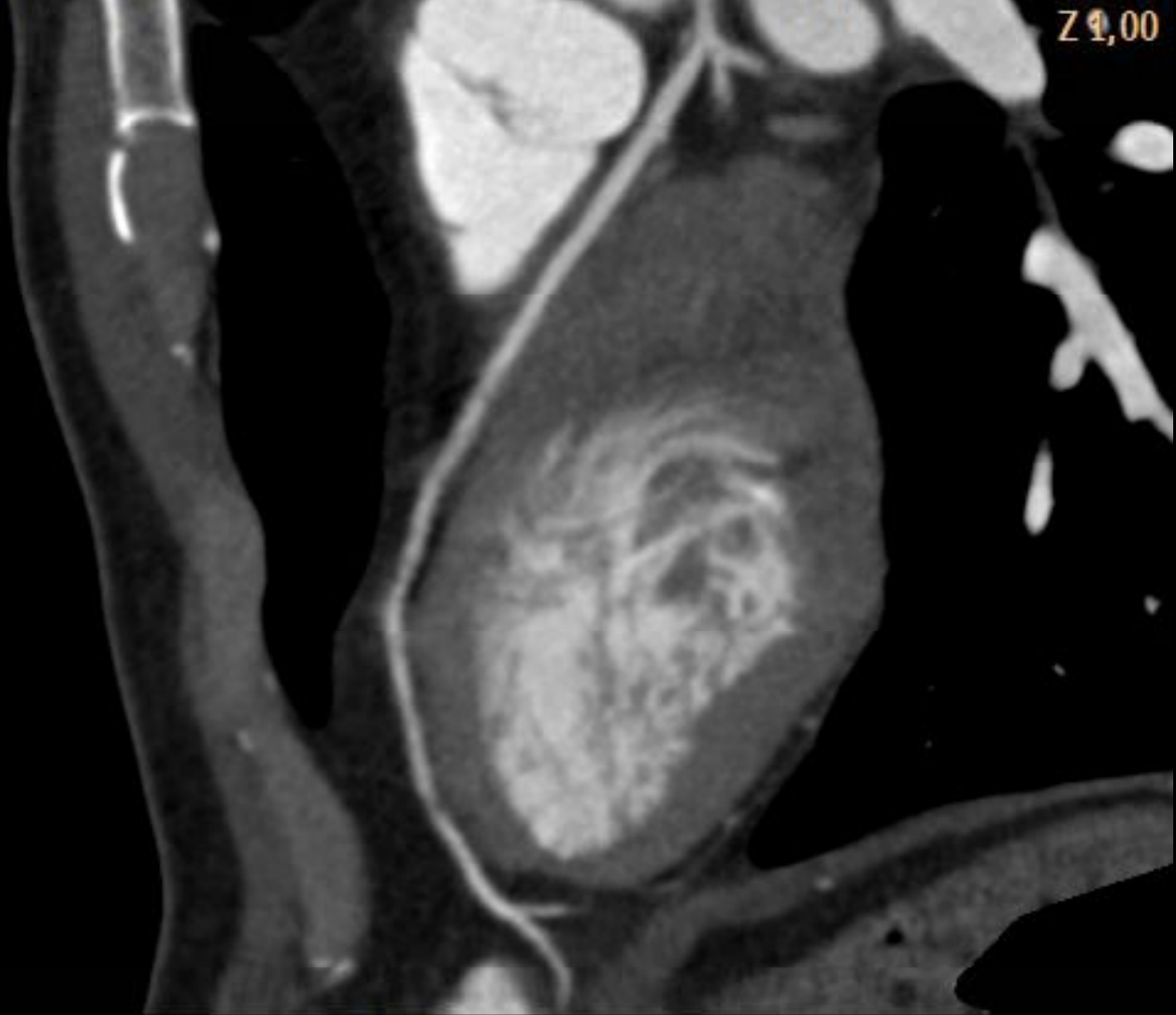

# Lesión excéntrica de TCI valorada mediante TCMD

Virginia Álvarez Asiain. Cesar Maraví Petri. Valeriano Ruiz Quevedo. Baltasar Lainez Plumed. Servicio de Cardiología Hospital de Navarra. Saioa Solchaga. Mercedes Ciriza. Servicio de Radiodiagnóstico Hospital de Navarra.



Z 21,00

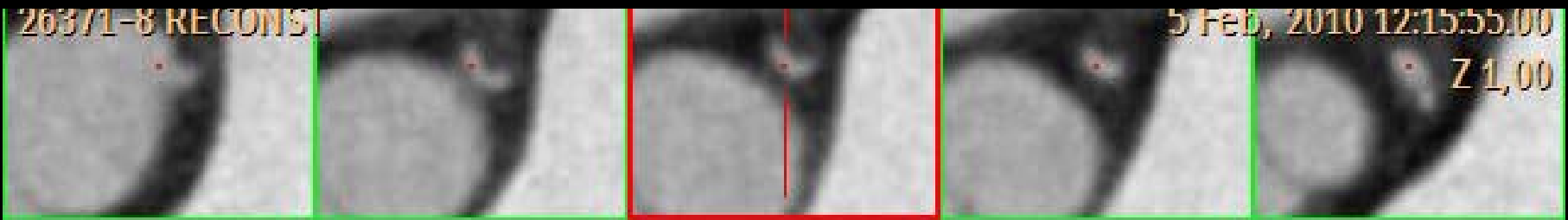
PHILIPS

LAD

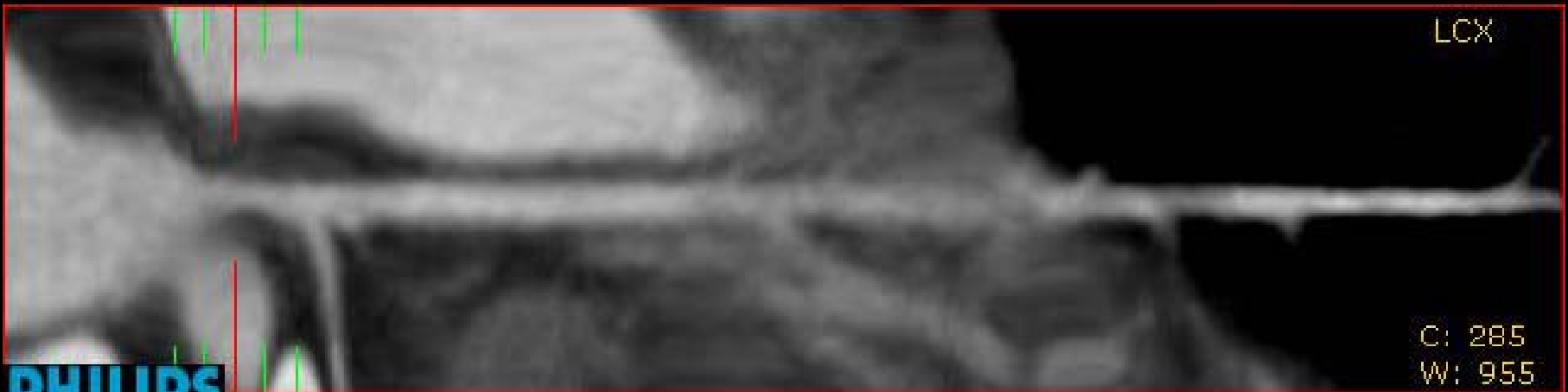26371-8 RECONS

5 Feb, 2010 12:15:55.00

Z 1,00



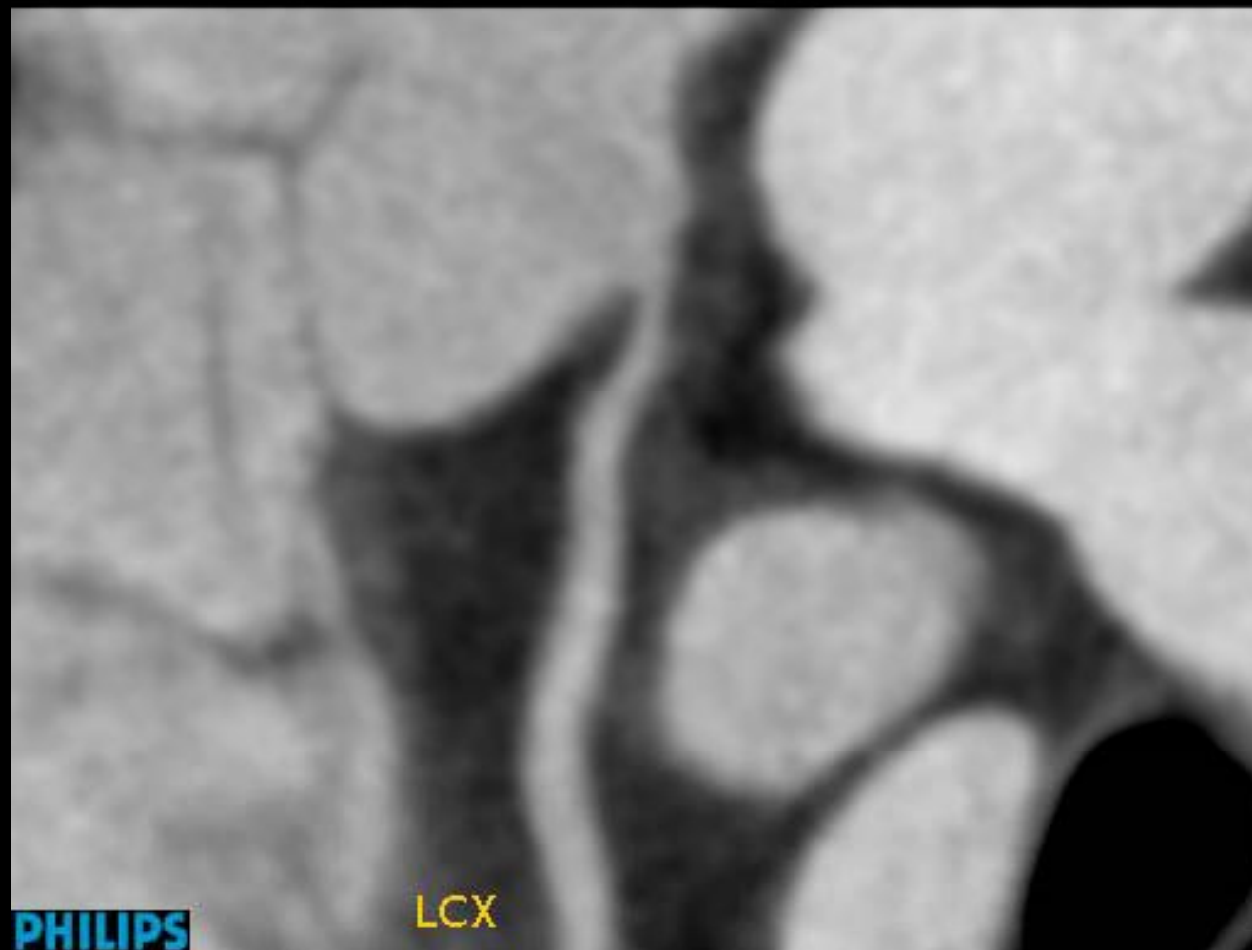LCX



C: 285  
W: 955

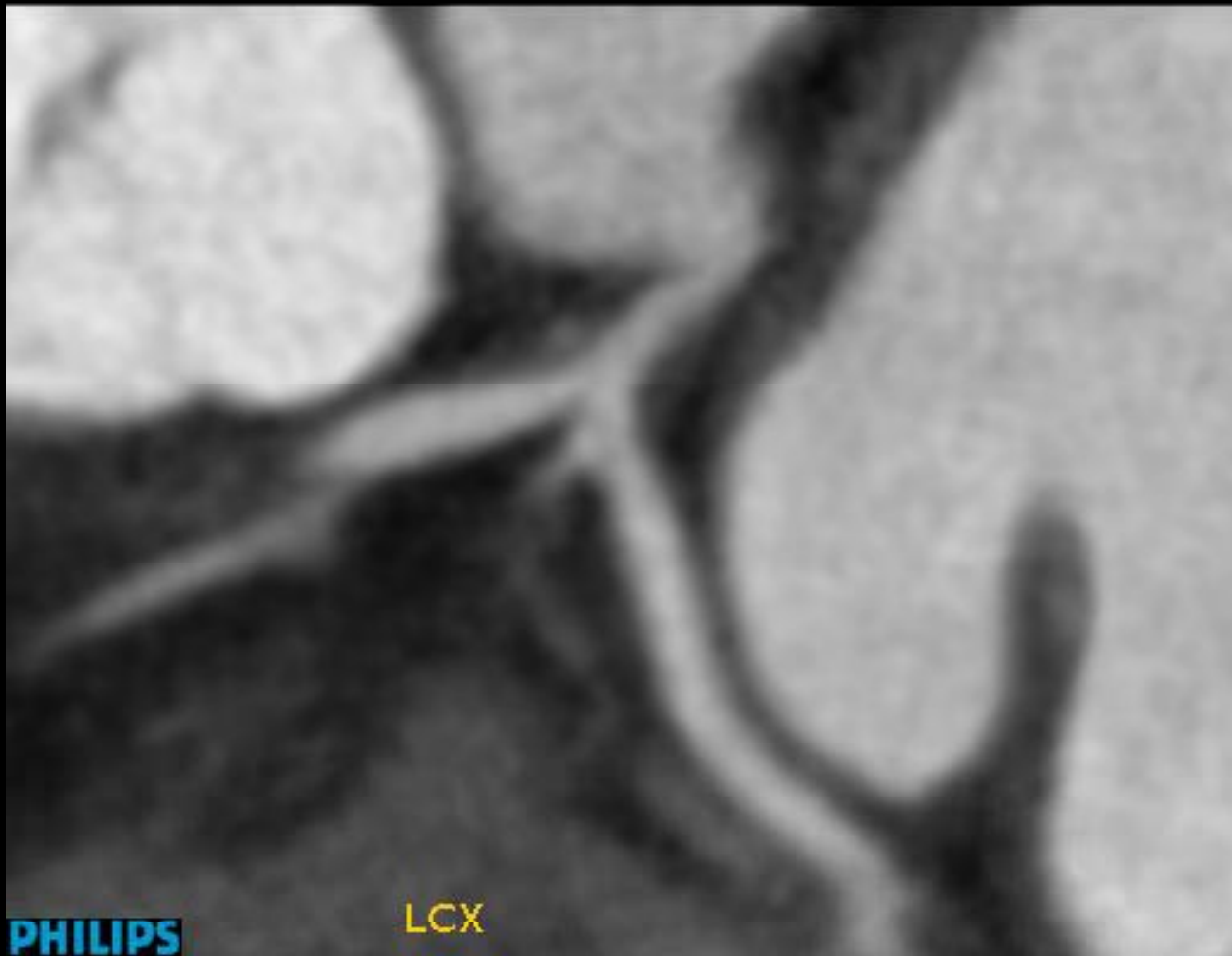
**PHILIPS**

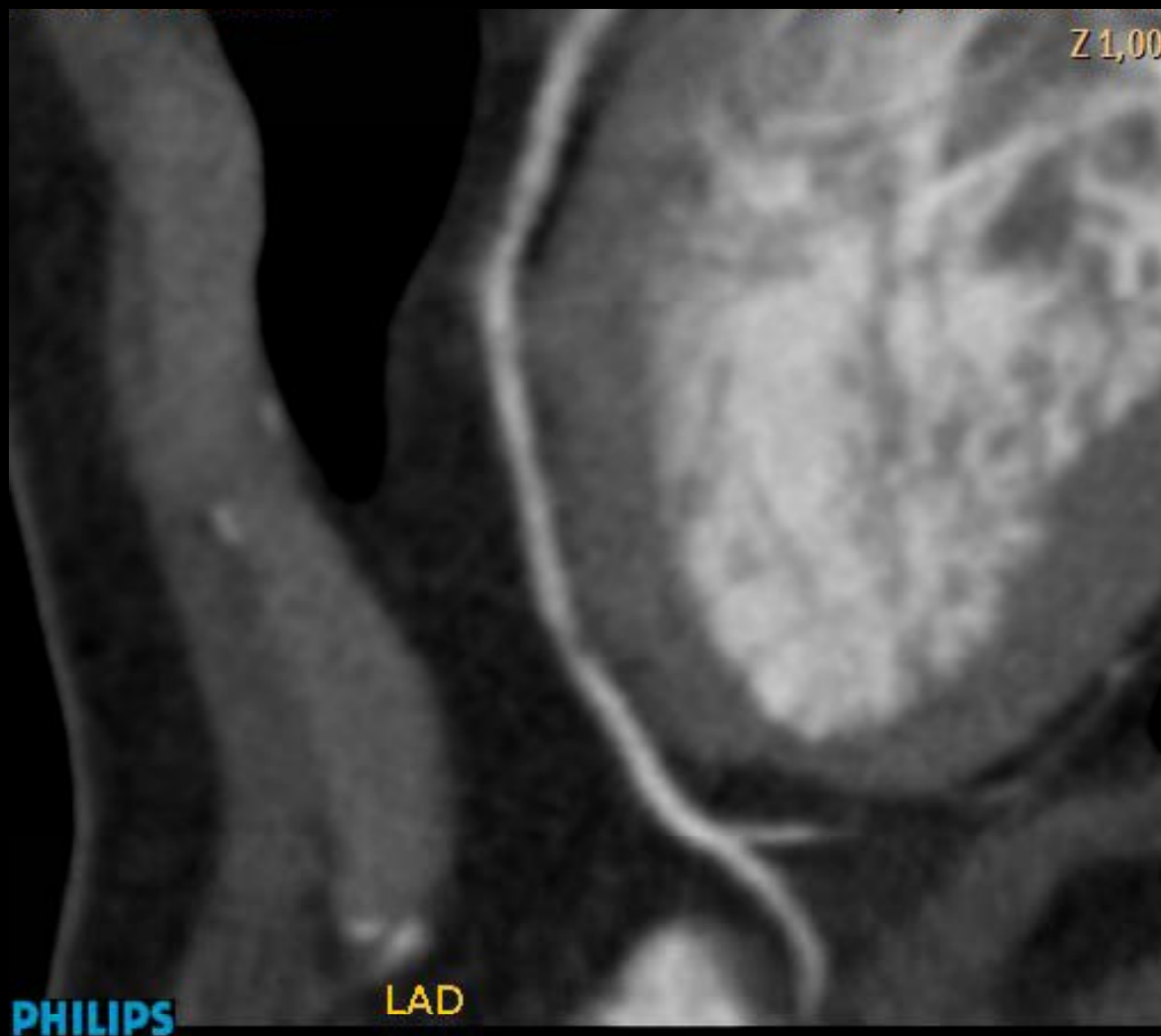Z 1,00

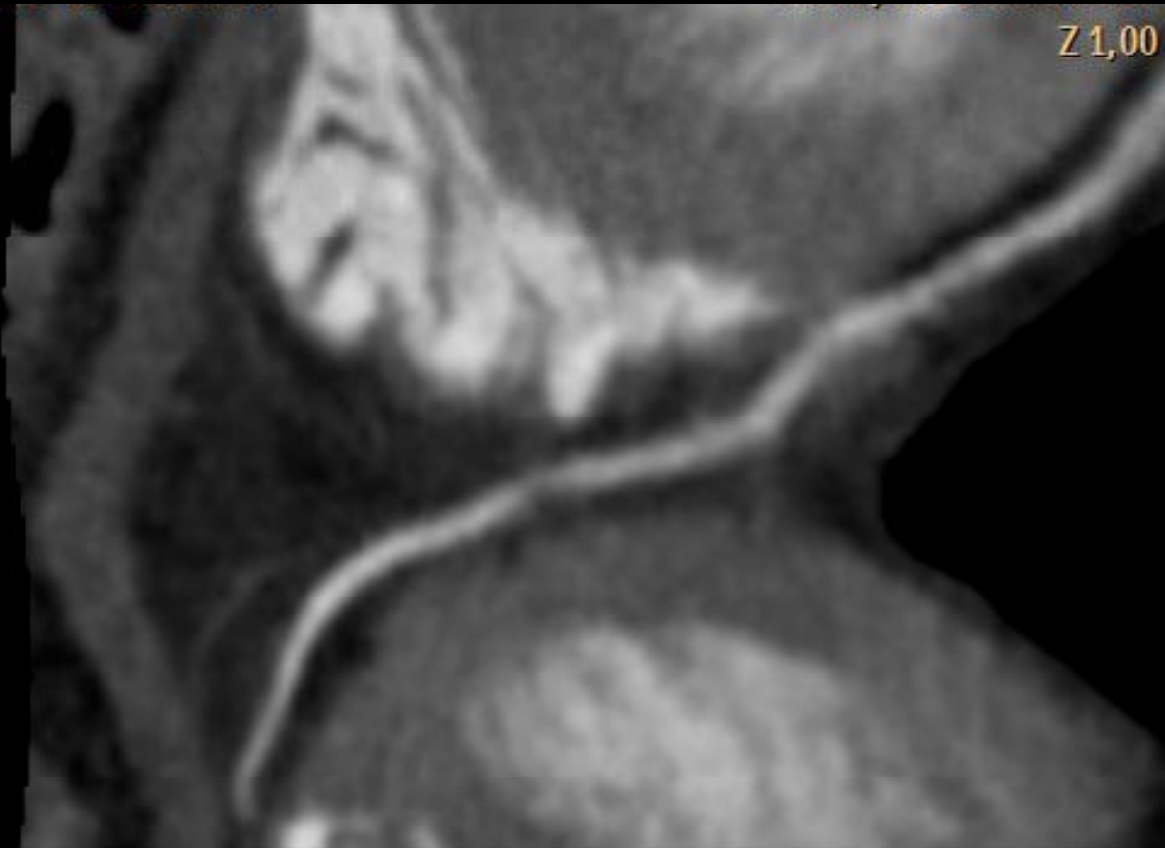


PHILIPS

LCX







PHILIPS

LAD