

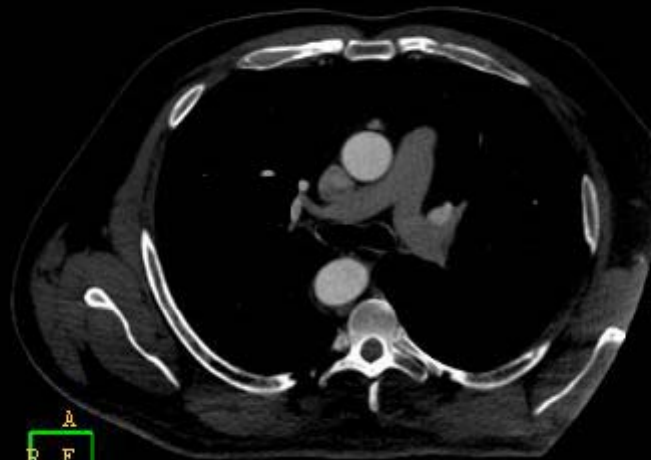Anillo vascular

Virginia Álvarez Asiain. Vanesa Arrieta Paniagua. Marina Ureña Alcazar. Servicio de Cardiología Hospital de Navarra

Saioa Solchaga. Mercedes Ciriza Esandi. Servicio de radiodiagnóstico. Hospital de Navarra.

- Varón de 53 años
- Consulta por AF extensos de muerte súbita (2 hermanos) con CPI
- Asintomático GFI. HTA
- **ECG:** normal
- **Exploraciones:**
 - ECOTT: VI no dilatado, con FVI conservada (FE 75%). Rodilla septal basal (14-15 mm). SIV medio 10 mm, PP 9 mm. Patrón de disfunción diastólica tipo I. Válvulas normales. AI ligeramente dilatada (42). Cavidades derechas normales. Aorta normal. Pericardio normal
 - - PE: prueba con protocolo de Bruce, suspendida a los 9'30" por alteraciones ECG (11 METS), mayor que submáxima. Respuesta tensional y cronotrópica normal con el esfuerzo. Clínicamente negativa y eléctricamente positiva sobre trastorno de repolarización basal leve (a partir de minuto 9', 3ª etapa, FC 140, presenta descenso de ST en II, III, aVF, v4-v6, máximo de 1,5-2 mm, que revierte en minuto 8 de la recuperación)
- **Tratamiento:** Adiro 100 (0-0-1), Tertensif Retard (1-0-0) y Omeprazol (1-0-0)

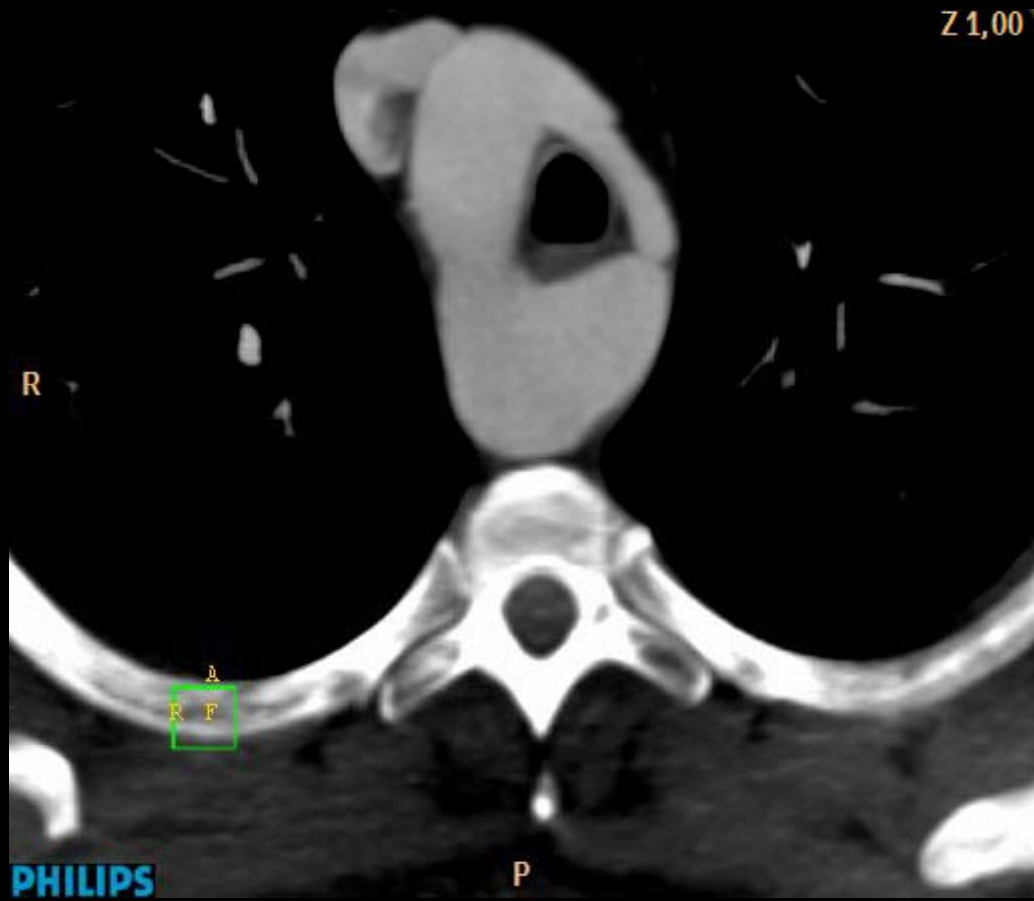
R



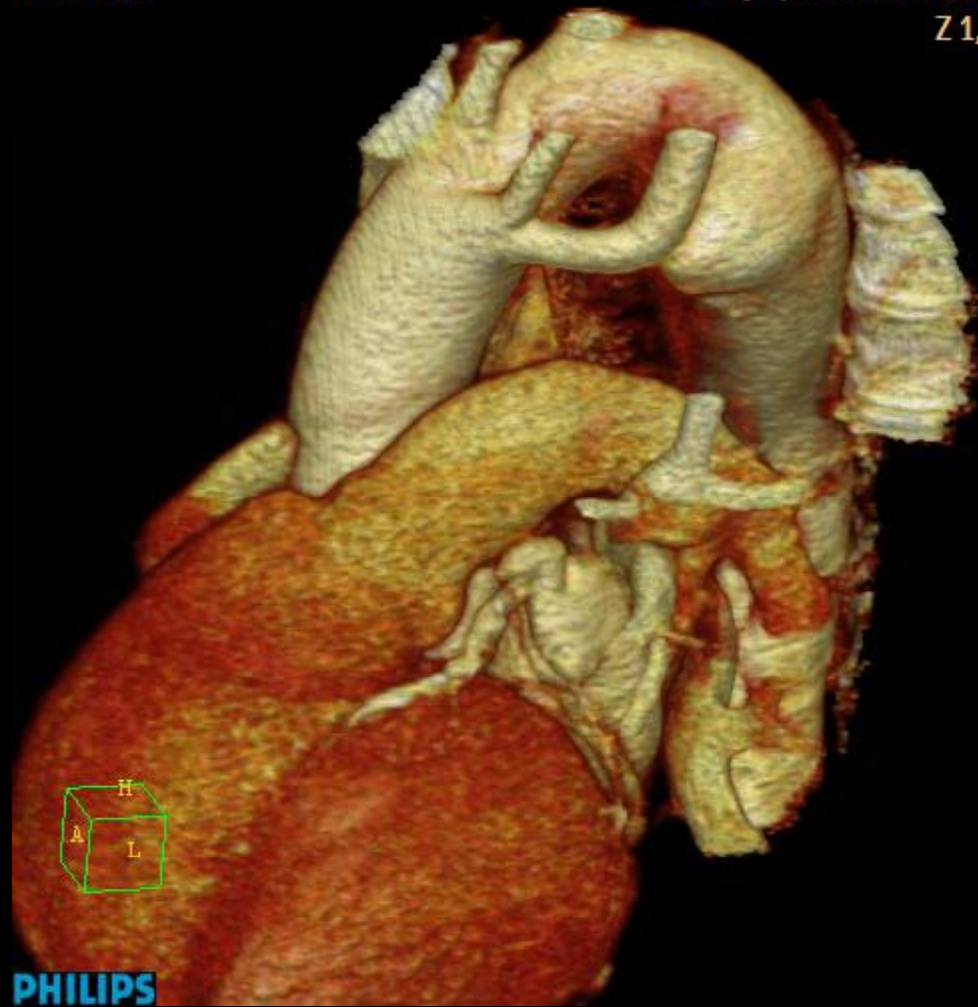A
R F

PHILIPS

P

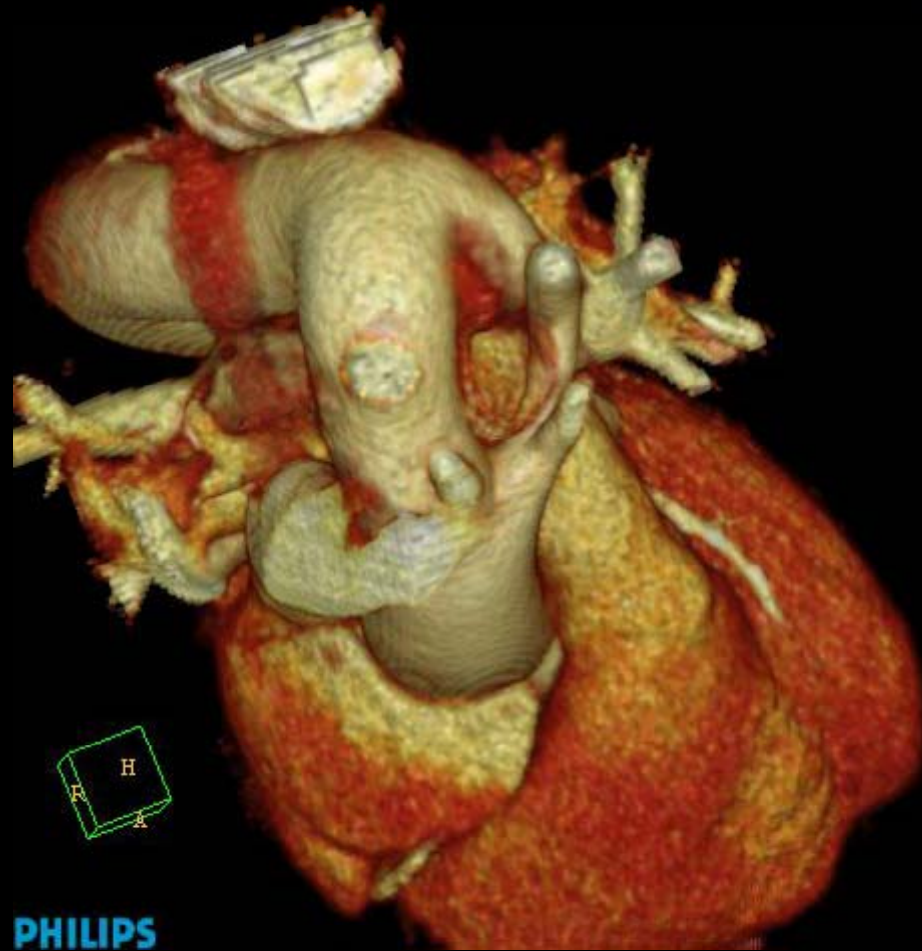


Z 1,00



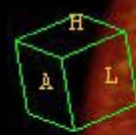PHILIPS

∠ 1,00

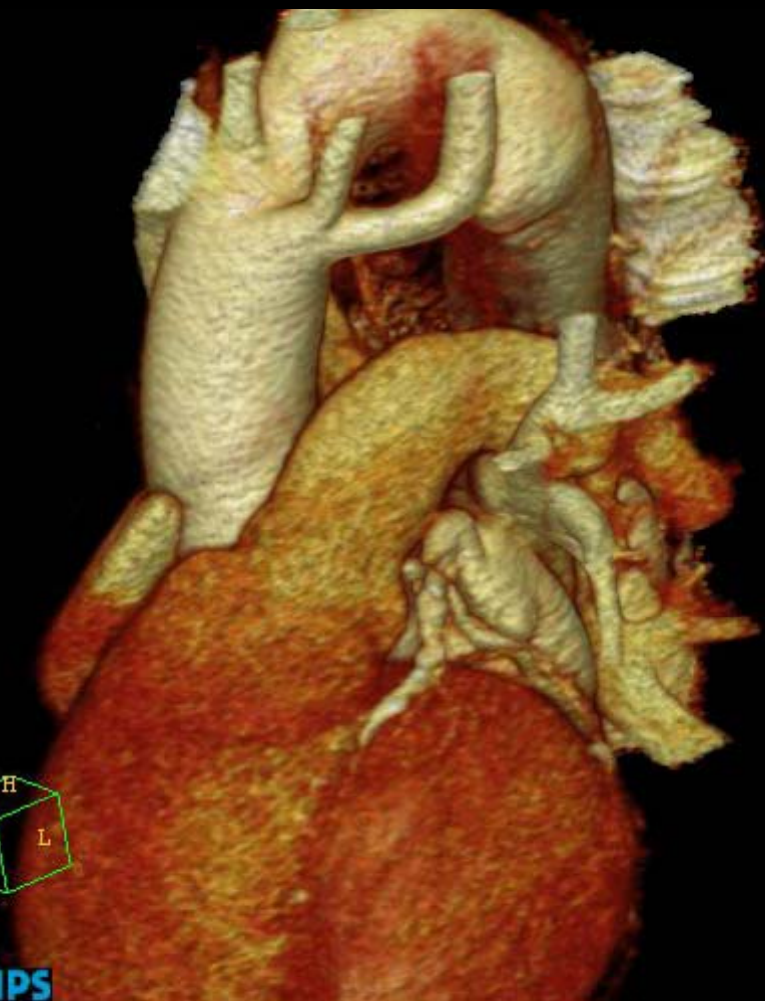

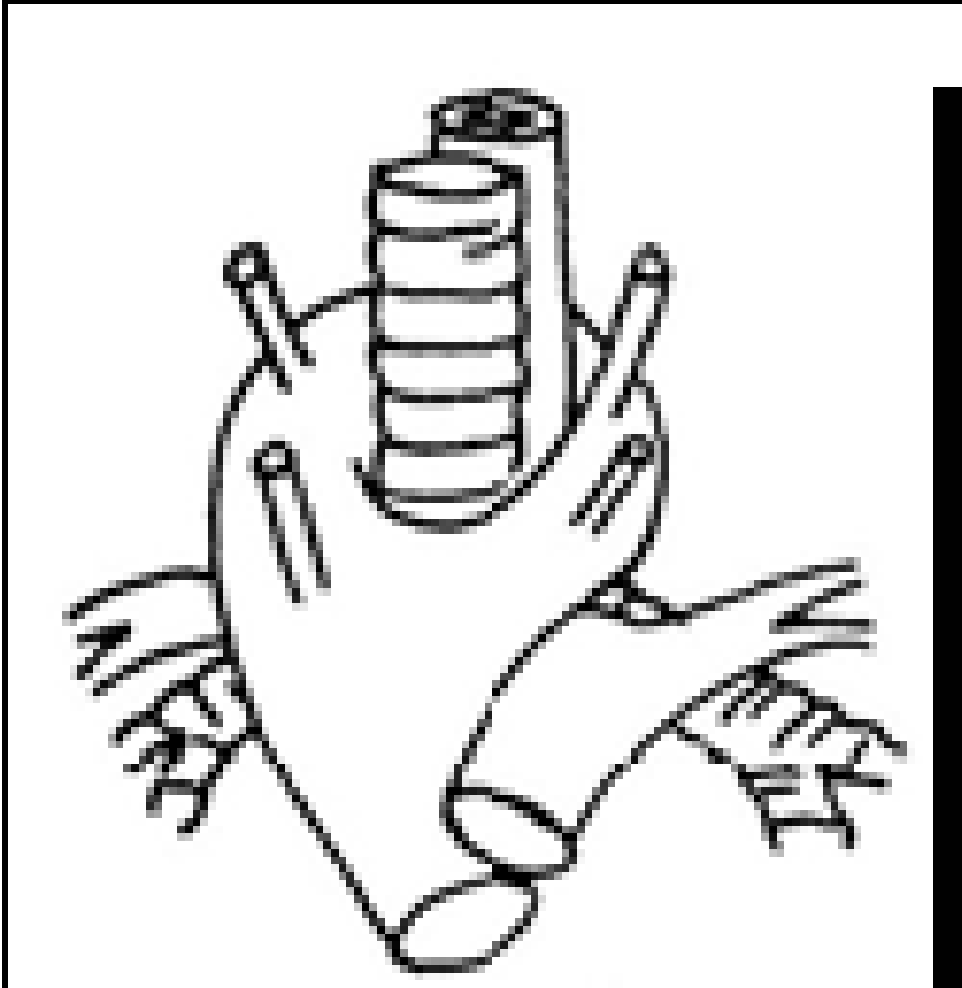
PHILIPS

Z 1,00

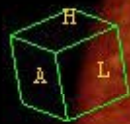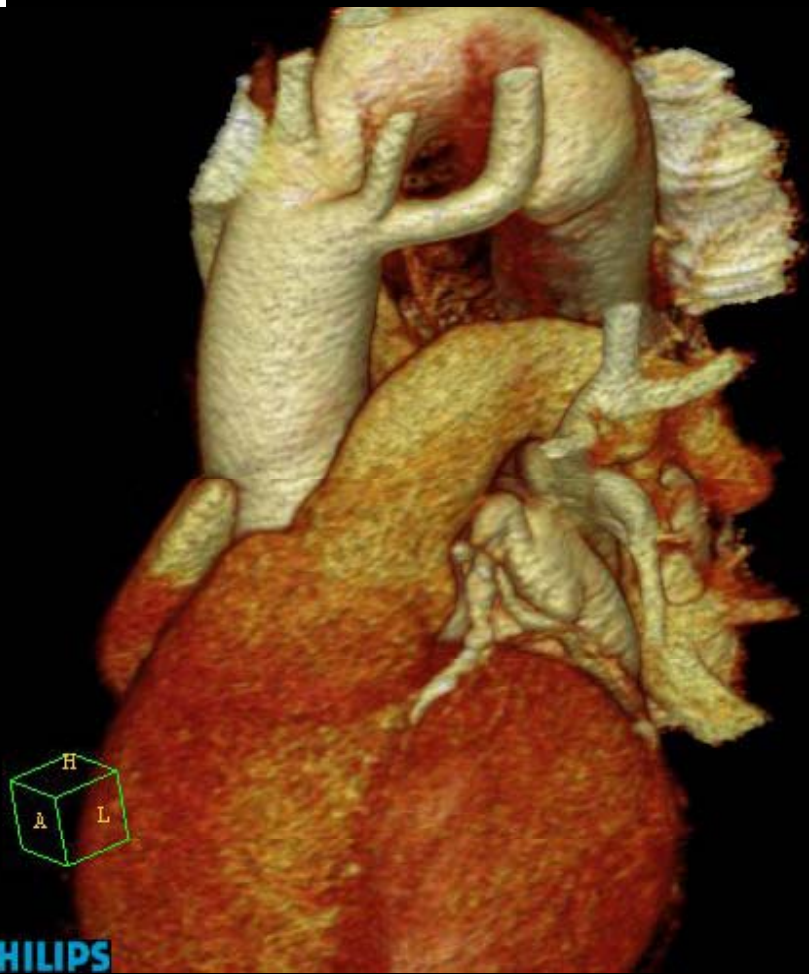


PHILIPS





Z1,00

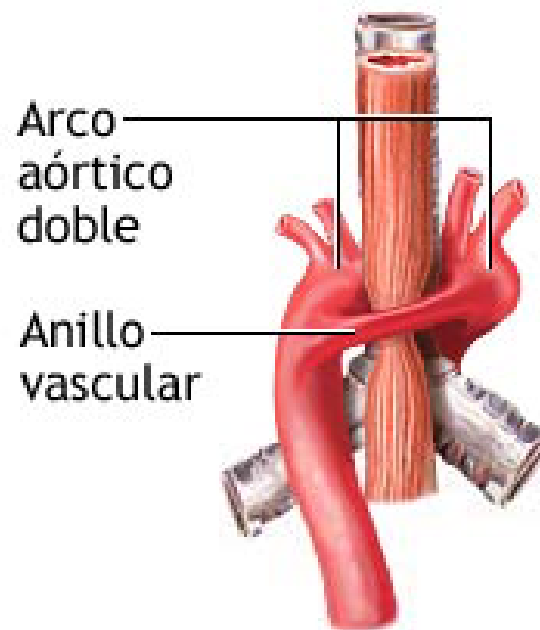
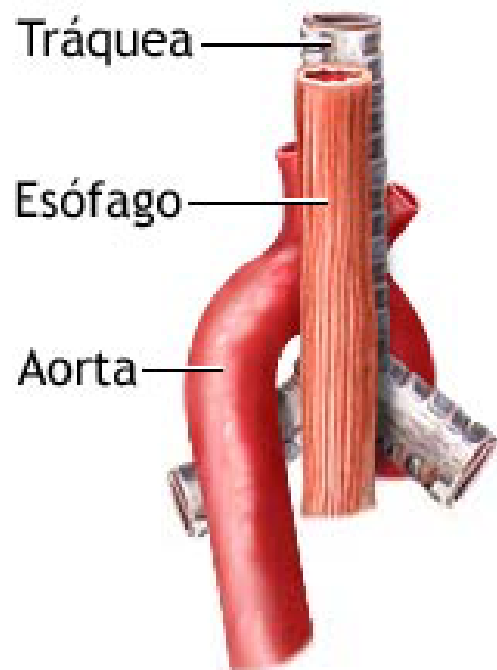


PHILIPS

- Se trata de una anomalía congénita durante el desarrollo embriológico.
- Tipos:
 1. Doble arco aórtico
 2. Arco derecho + conducto arterioso izquierdo
 3. Sling pulmonar : rama izquierda se origina desde la rama derecha y transcurre entre la traquea y el esófago
 4. Arteria subclavia derecha aberrante : retroesofagica

Normal

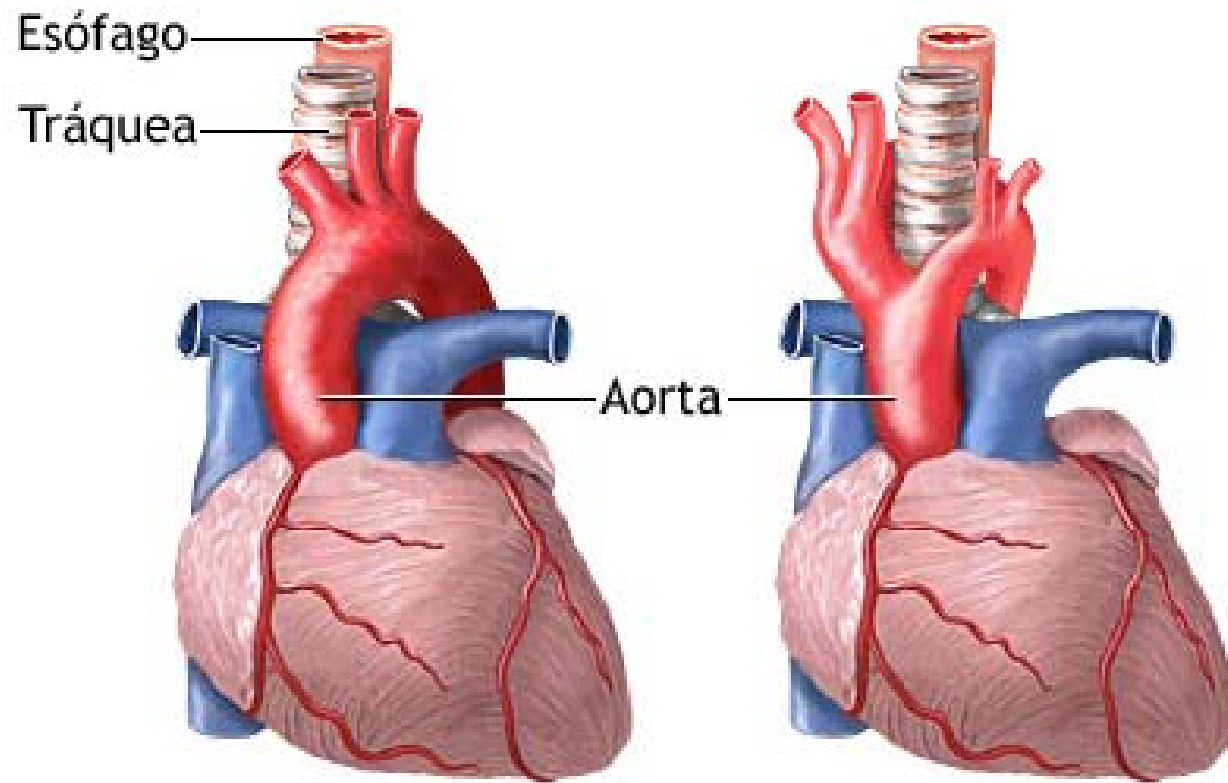
Anillo vascular

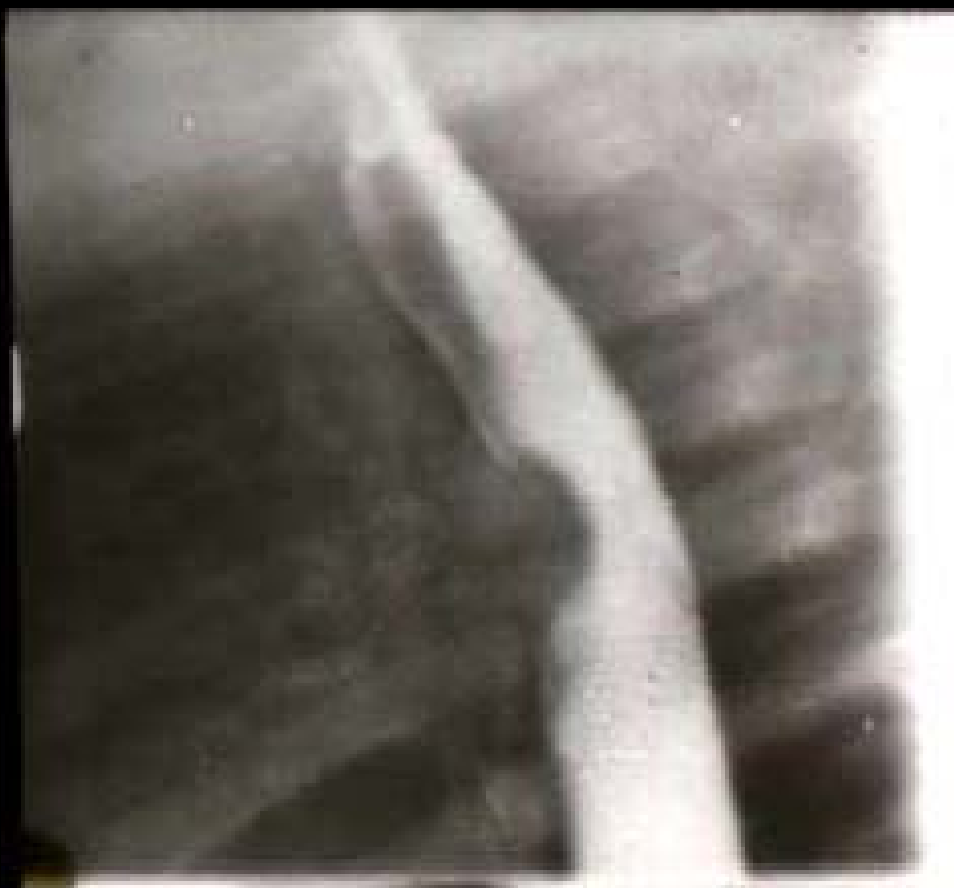

Vista desde atrás

Corazón normal

Arco aórtico doble





- En este caso se trata de un hallazgo, con lo cual se decidió tratamiento conservador