SOCIEDAD ESPAÑOLA DE CARDIOLOGÍA | Sección de Cardiología Clínica | Sección de Cardiopatía Isquémica y Cuidados Agudos Cardiovasculares

# TALLERES CARDIO 1, 2, 3

Preparados para situaciones cardiológicas agudas

## Lo que el clínico debe saber

# Práctica en arritmias cardíacas

José M. Ormaetxe. HU Basurto-Bilbao

# Caso 1

**Varón de 19 años**

**Sin AF ni AP de interés**

**Mientras realizaba deporte presenta, de forma súbita, sensación de mareo intenso seguida de palpitaciones rápidas, regulares y disnea**

**Lo trasladan a urgencias**

**TA: 90/60 mmHg. FC 150 lpm. Sat. O2: 95 %**

**No tiene signos de IC en la EF. No se menciona si existen datos que sugieran disociación AV en la EF**

# ECG en urgencias

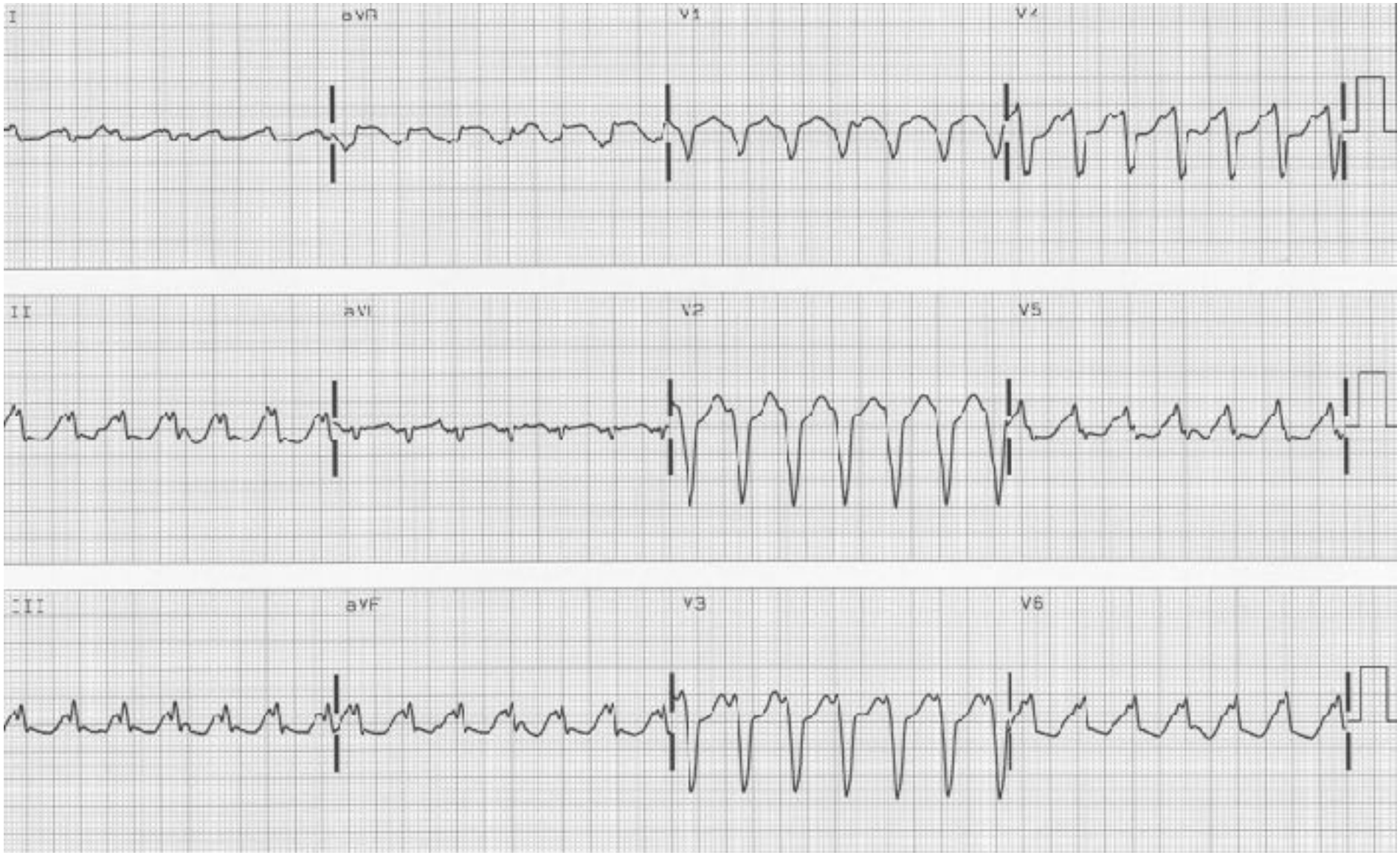

# ¿Tipo de taquicardia?

1. **T. Ortodrómica con BRI**
2. **T. Intranodal con BRI**
3. **Flutter auricular con BRI**
4. **TV monomórfica sostenida**
5. **T. Antidrómica**

# TC con QRS ancho

## Posibles mecanismos:

- TV (73%) (Miller J, et al. Zipes-Jalife 2006:696)
- TSV (21%) (6%) (con aberrancia o preexcitación)
- TC mediadas por MP y "artefactos"

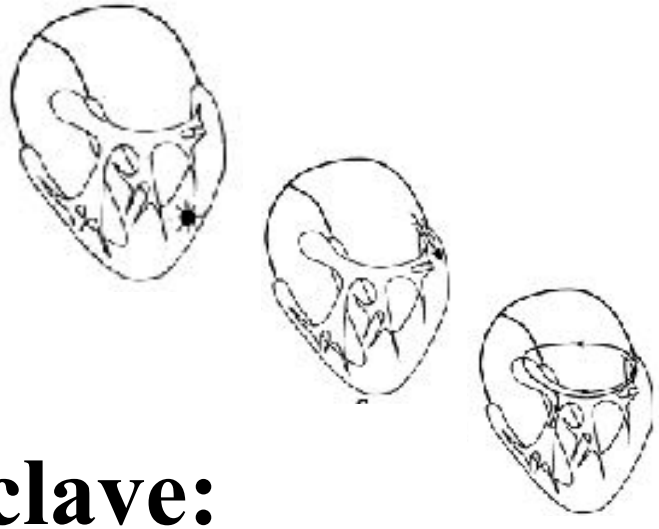

## El conocer el mecanismo es clave:

- Diferente pronóstico
- Diferente tratamiento ("ahora y luego")

…y tratar una TV como si fuera TSV (adenosina, verapamil) puede ser nefasto…y no al contrario (procainamida, amiodarona, CVE)….y a la larga…

El diagnóstico con el ECG sigue siendo "un reto"

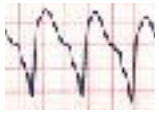

# TC con QRS ancho

## Importantes datos clínicos:

1.- Casi el 80% son TV

2.- HªCª de IAM, ICC o angor : VPP para TV del 98, 100 y 100% respectivamente

3.- Edad > 35 años: VPP 85%

Baerman JM, et al. Ann Emerg Med 1987;16:40-3

4.- No sirven (Frecuente error):

- Síntomas y tolerancia
- Frecuencia de la TC

…es más fácil acertar si pensamos en TV…
(y mejor….. por el tratamiento)

# TC con QRS ancho. El ECG

## 1.- Disociación AV

## 2.- Criterios estadísticos:

- Anchura (duración) del QRS
- Eje del QRS
- Morfología del QRS
  (criterios morfológicos)

## 3.- Algoritmos: "un intento de simplificar"

- Criterios de Brugada
- Criterios de Vereckei ("de aVR")

# TC con QRS ancho. El ECG

## La disociación AV es diagnóstica de TV

## pero:

- ½ tienen algún grado de conducción VA
  (Wellens HJ, et al. Am J Med 1978;64:27-33)
- Si la hay no siempre es fácil verla
  (frecuencia rápida, QRS muy ancho, onda T)

**Datos indirectos:** cambios en la amplitud del QRS, capturas y fusiones

# TC con QRS ancho. El ECG

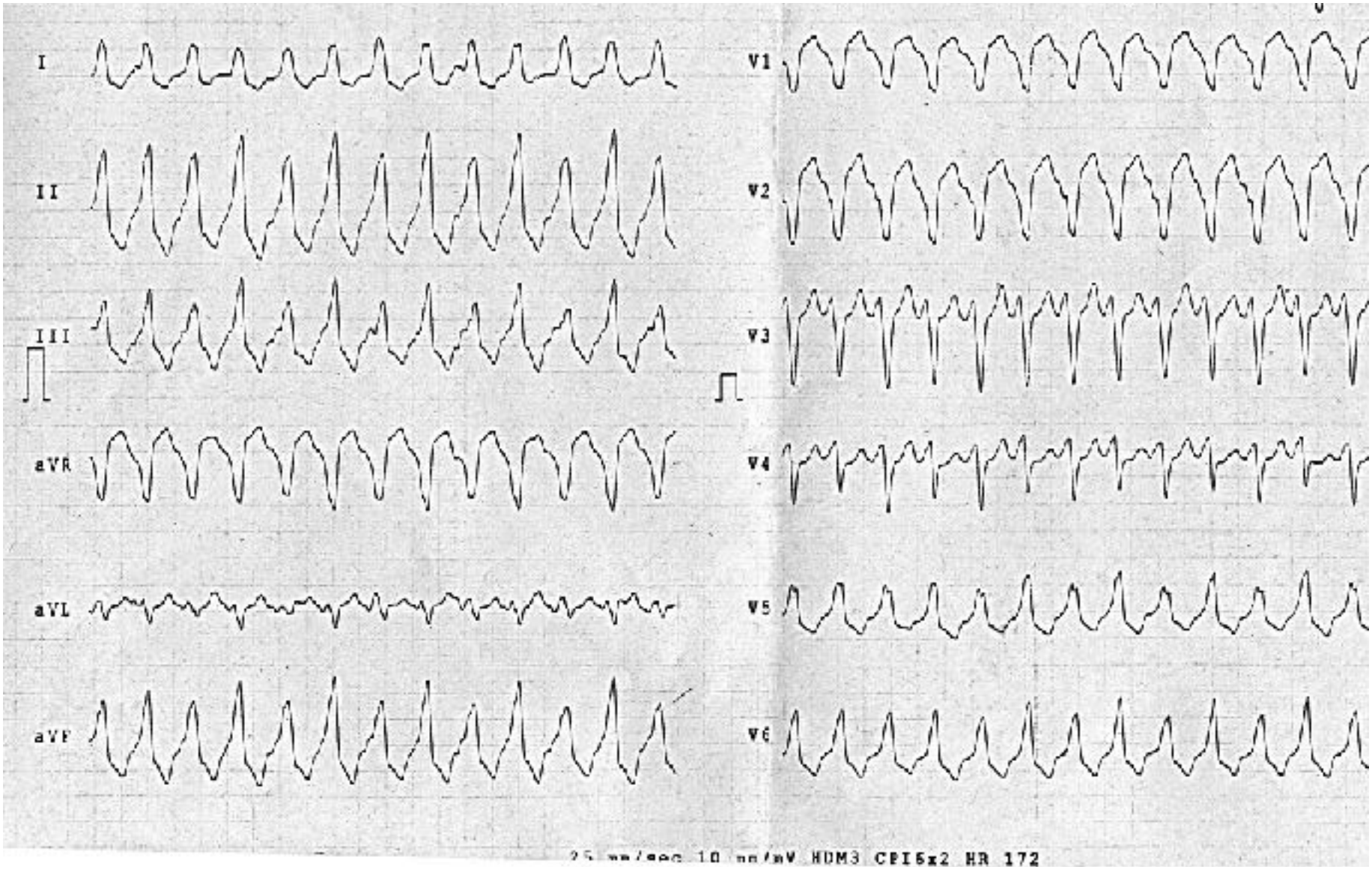

# TC con QRS ancho. El ECG

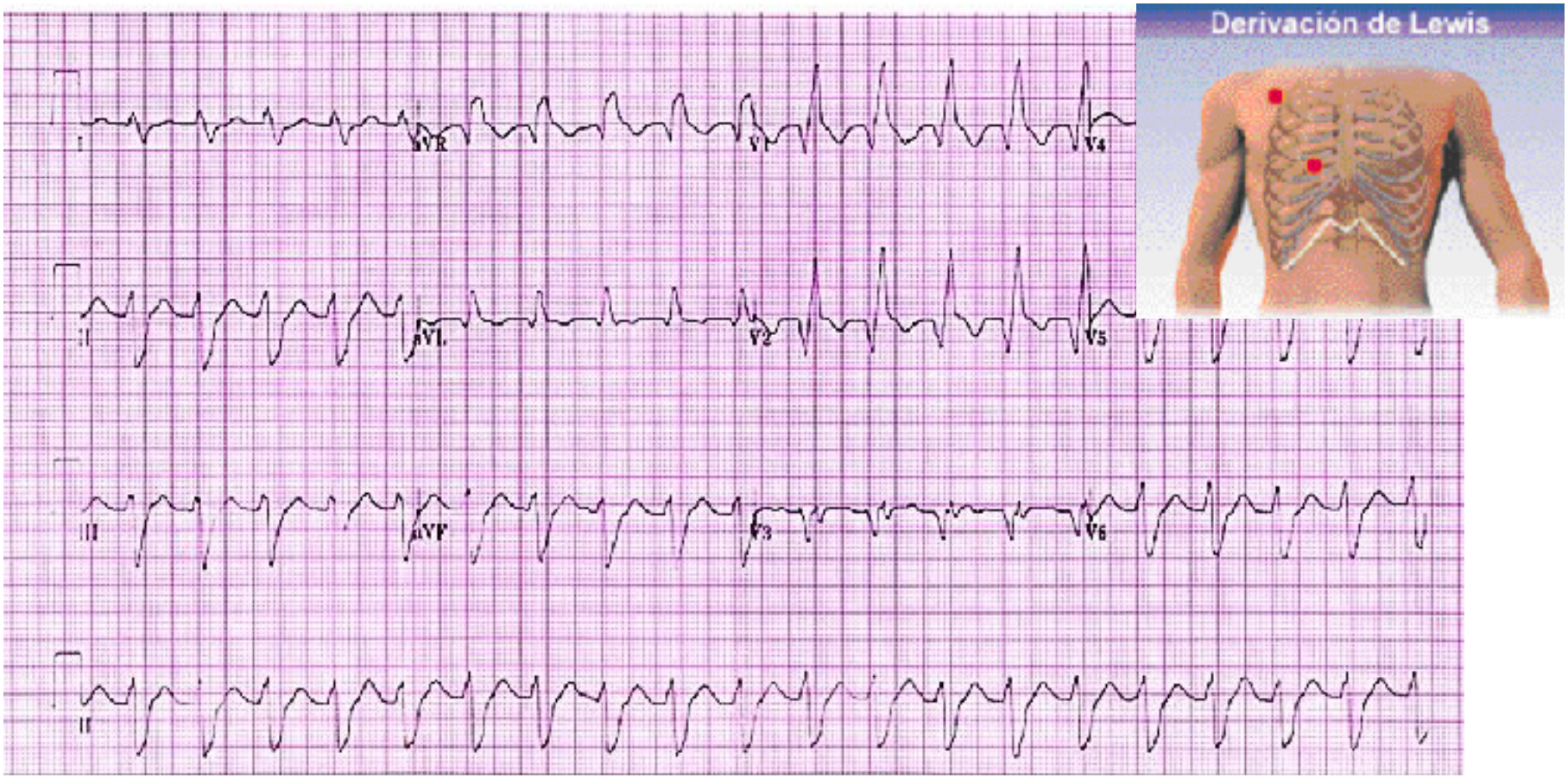


## Derivación de Lewis

Bakker AL. et al. Circulation 2009;119:e592-3

# TC con QRS ancho. El ECG

**Captura**

**Fusión**

**< 10% de TV**

# TC con QRS ancho. El ECG

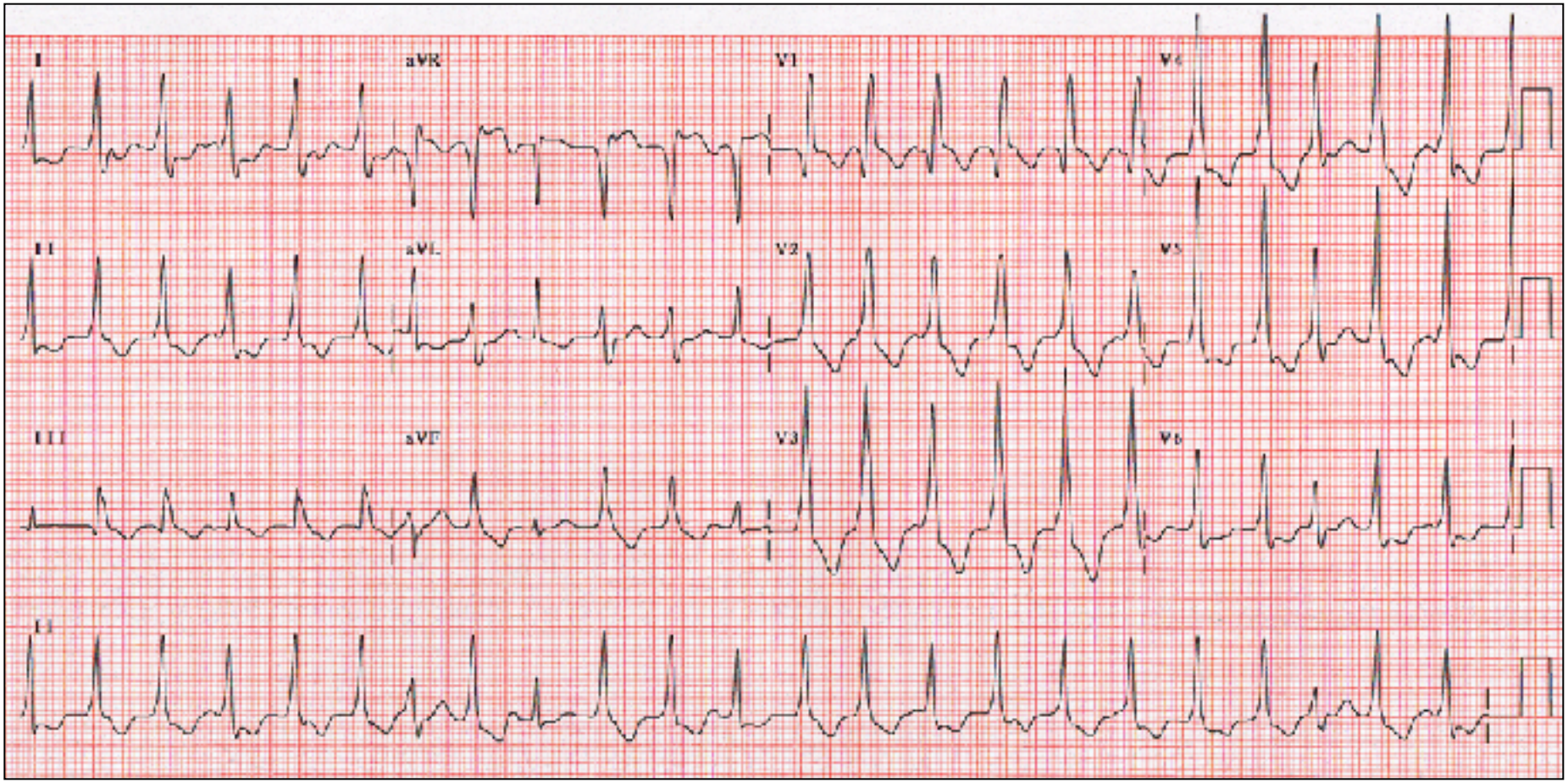

# TC con QRS ancho. El ECG

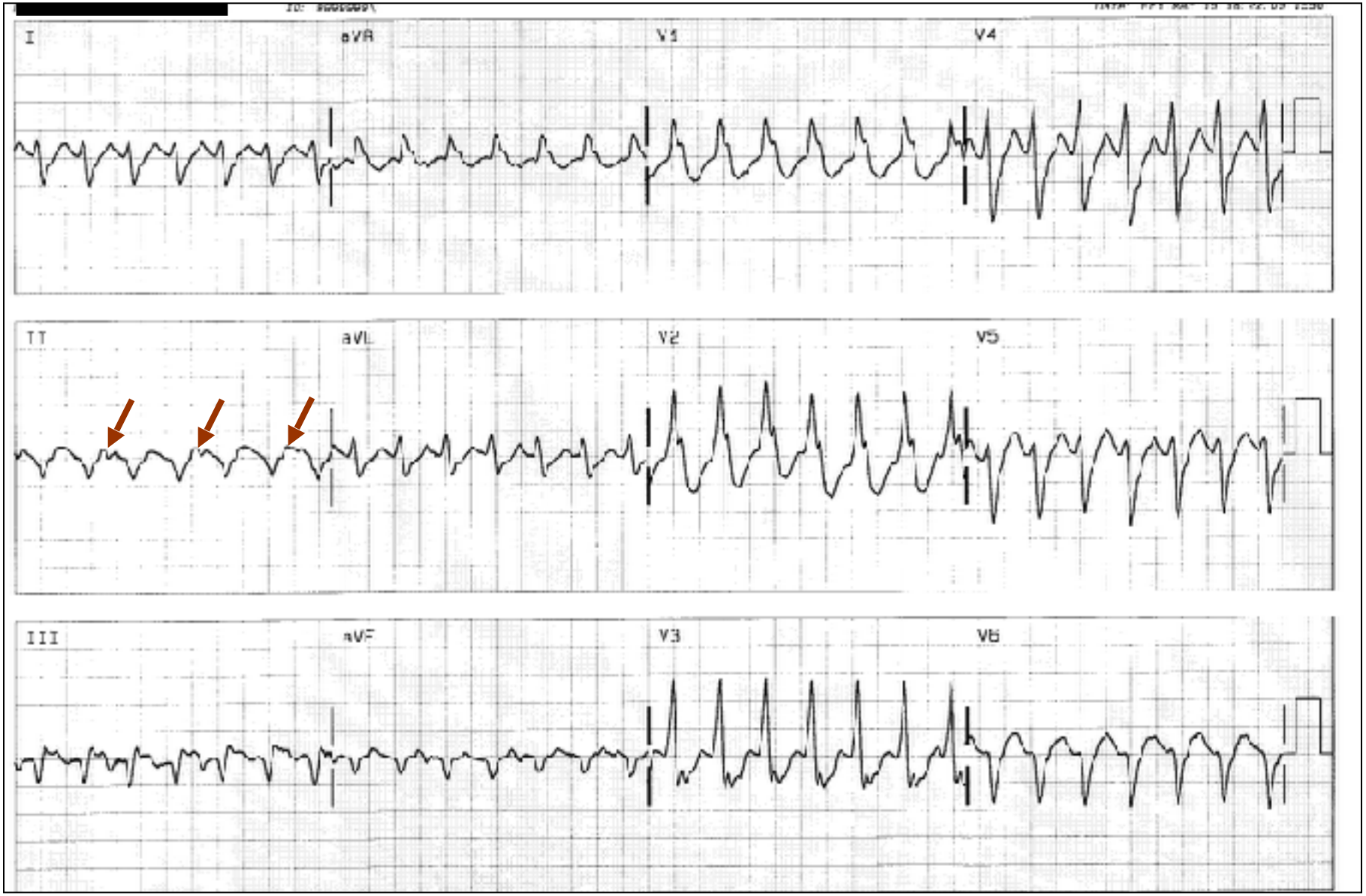

# TC con QRS ancho. El ECG

## Masaje SC (adenosina)

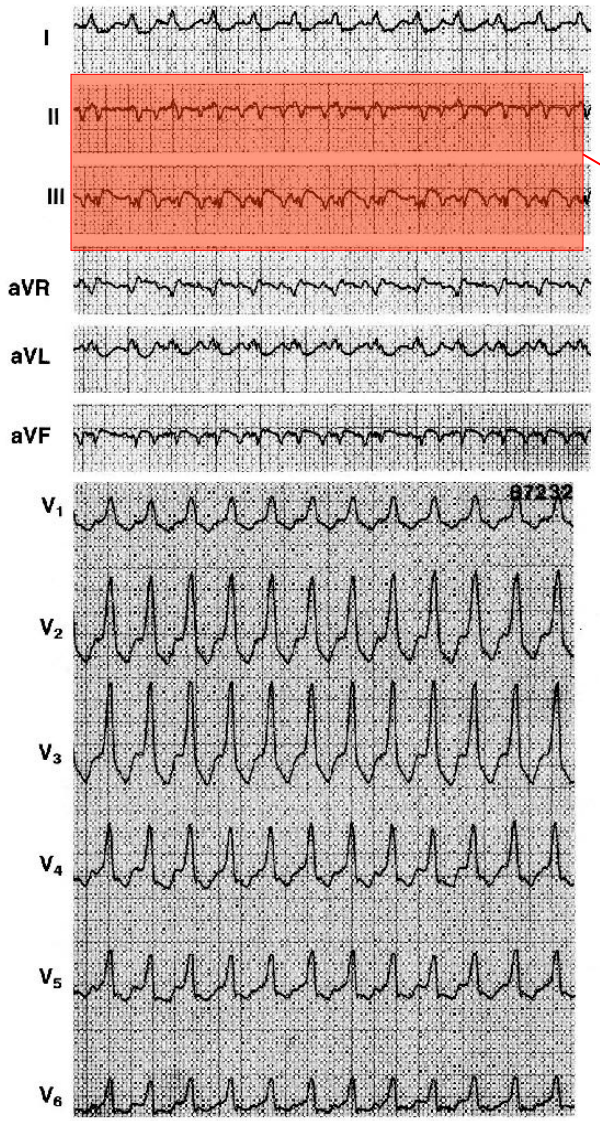


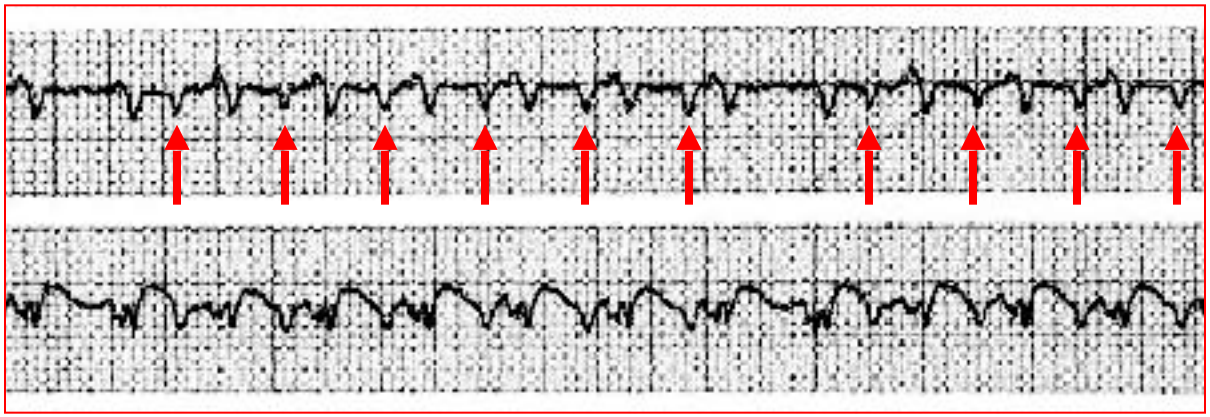

# Fuerzas iniciales QRS

- **Rápidas (RS corto):** Activación comienza en endocardio (HP):
  - ✓ TSV con aberrancia
  - ✓ TV con participación o invasión precoz His Purkinje
- **Lentas: (RS largo**): Origen epicárdico o subendocárdico:
  - ✓ TV
  - ✓ Taquicardias preexcitadas

# TC con QRS ancho. El ECG

## Fuerzas iniciales QRS

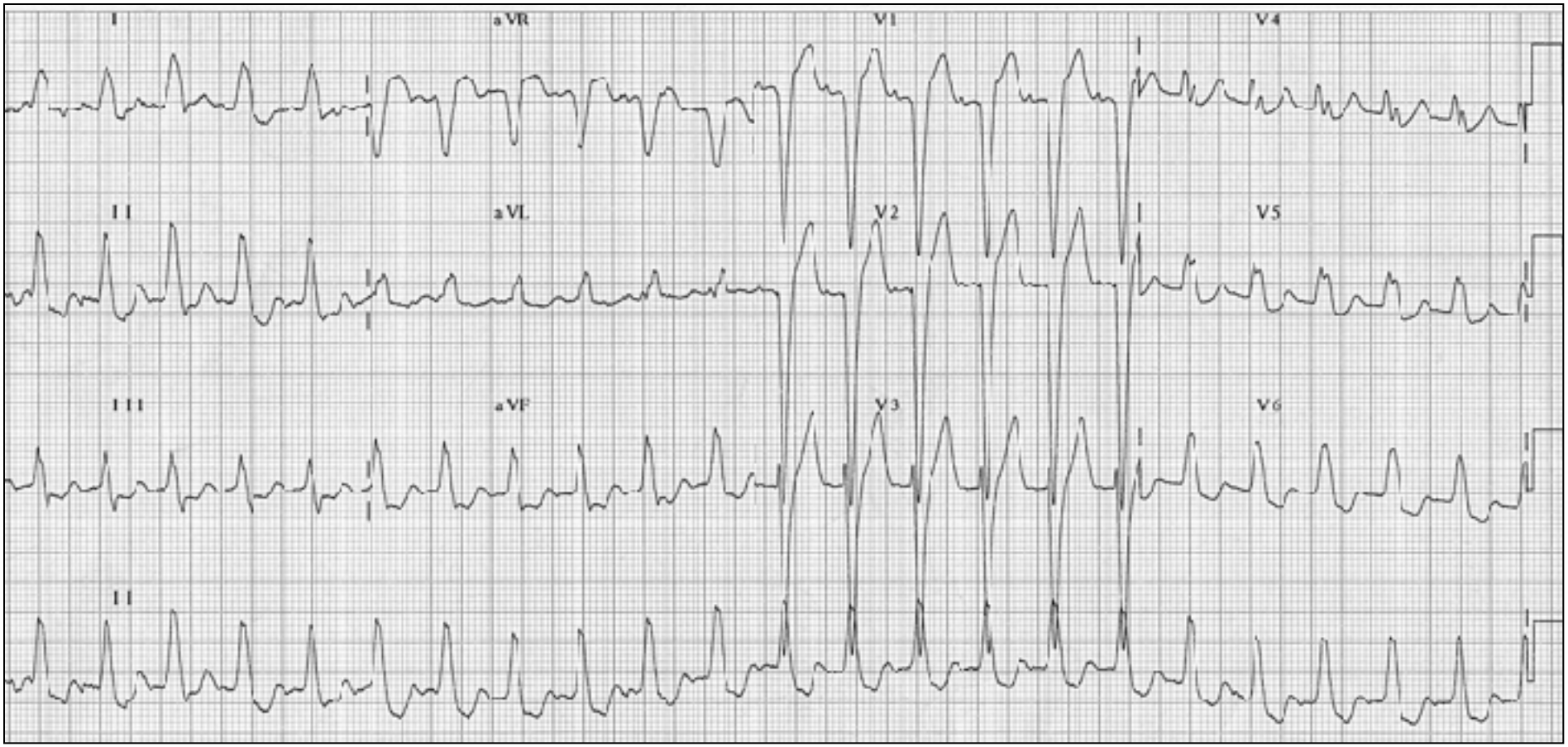

# TC con QRS ancho. El ECG

Fuerzas iniciales QRS

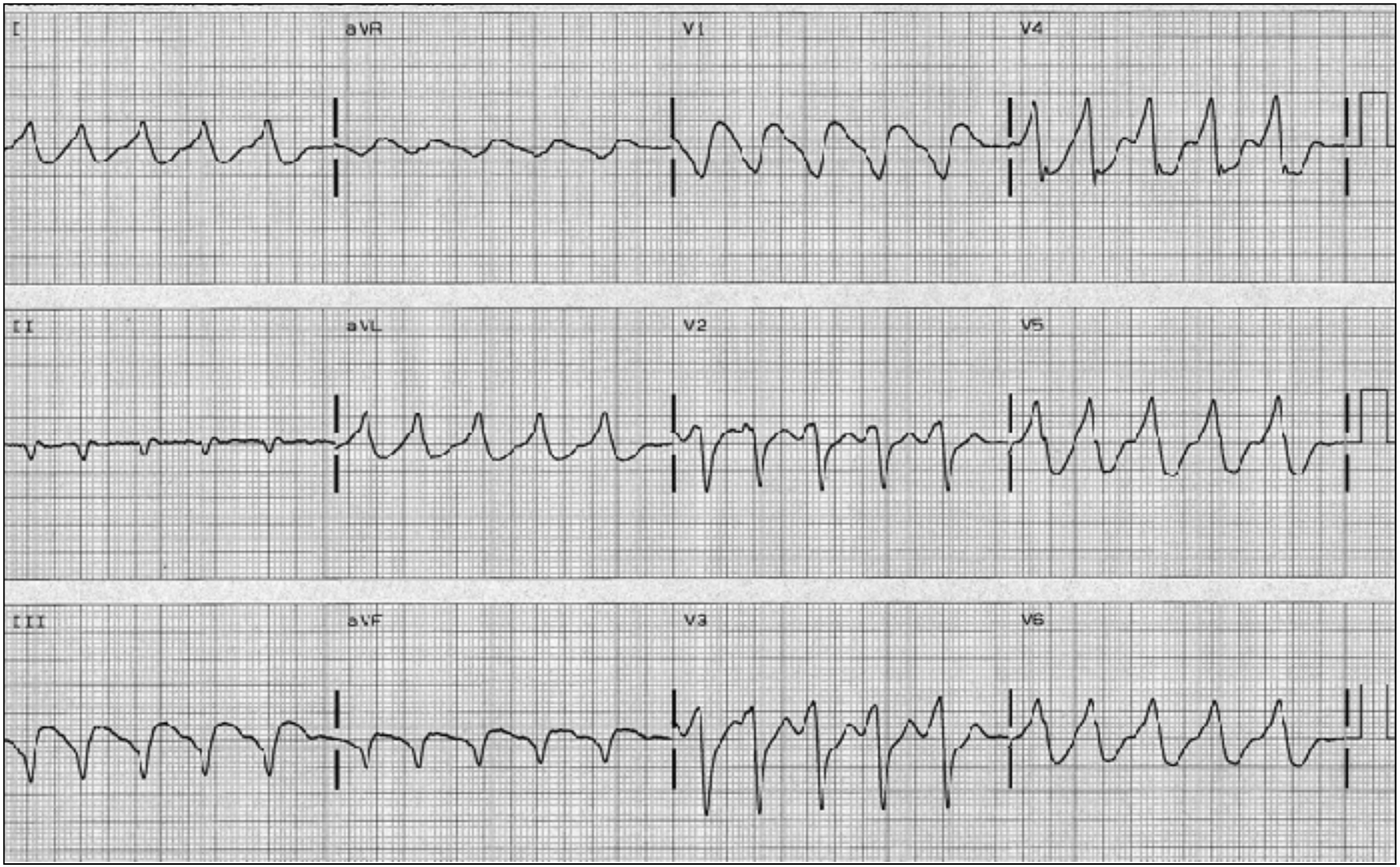

# TC con QRS ancho. El ECG

Fuerzas iniciales QRS

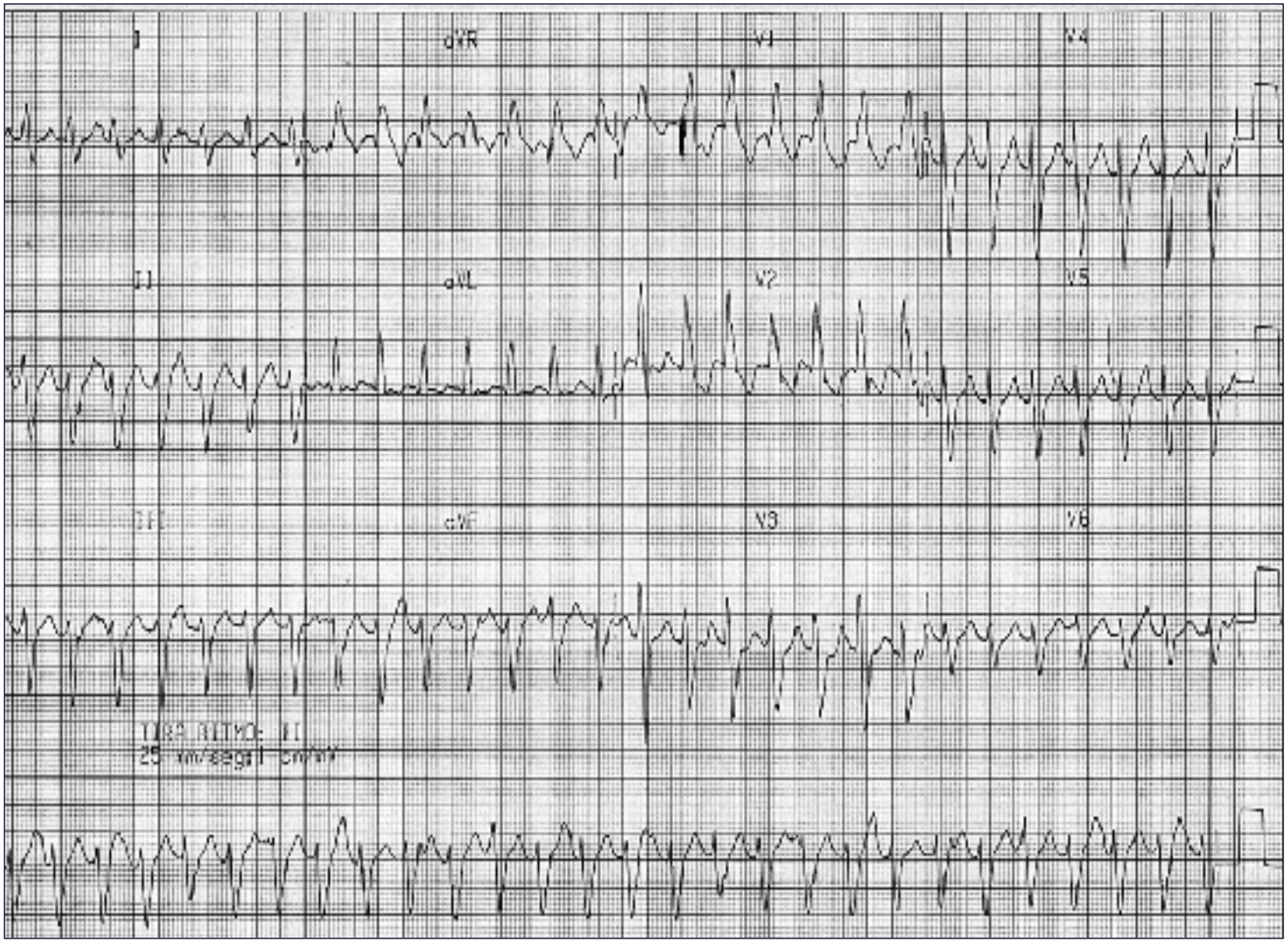

# Patrón concordante

- Progresión de la onda R en precordiales concordante (todas las derivaciones predominantemente positivas o negativas)
- Apoya TV. Especificidad alta: >90%, sensibilidad baja: 20%
- Igual de frecuentes el patrón concordante + y -
- Patrón concordante +: D.D. con T. preexcitadas

# TC con QRS ancho. El ECG

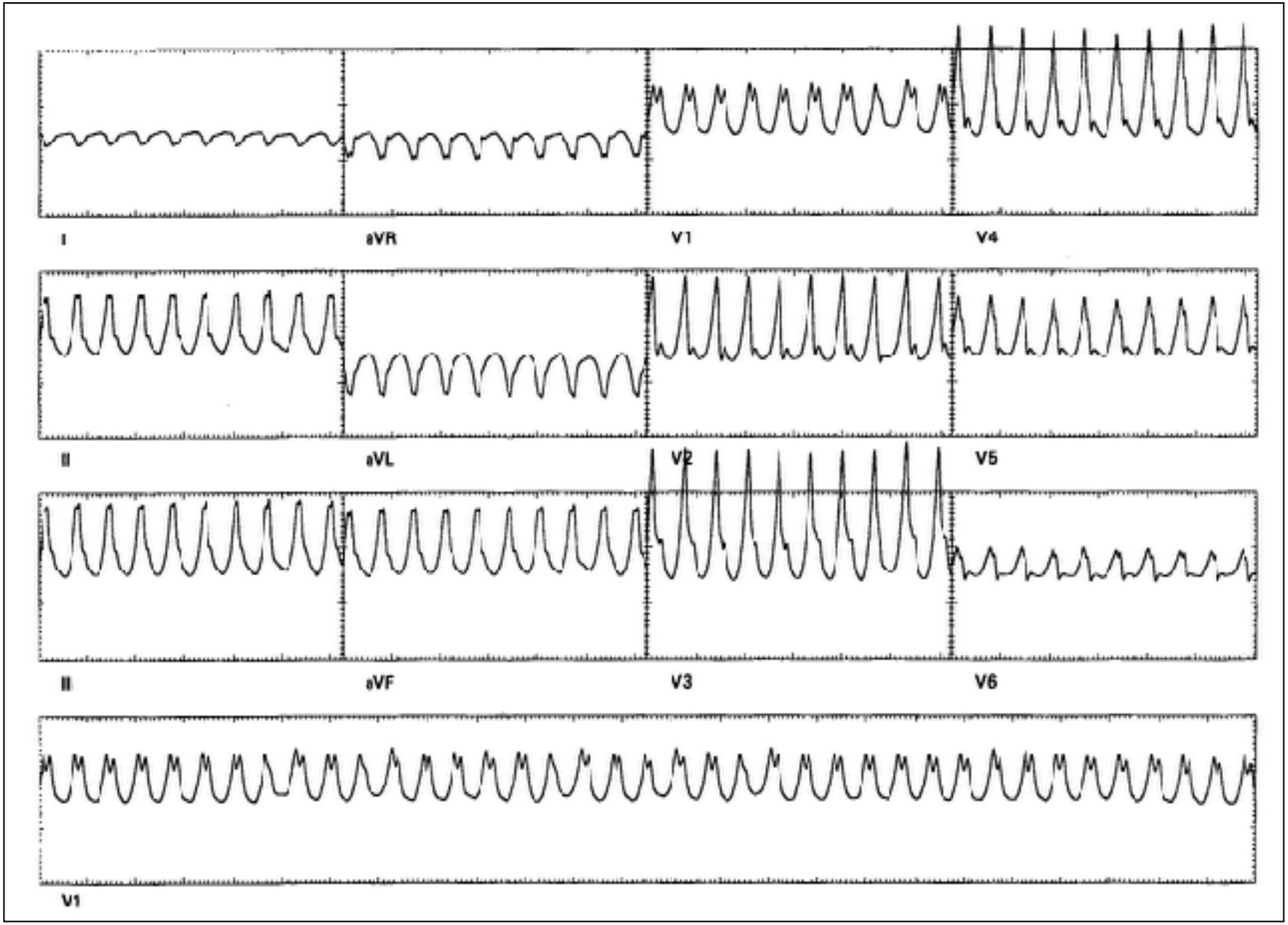

# TC con QRS ancho. El ECG

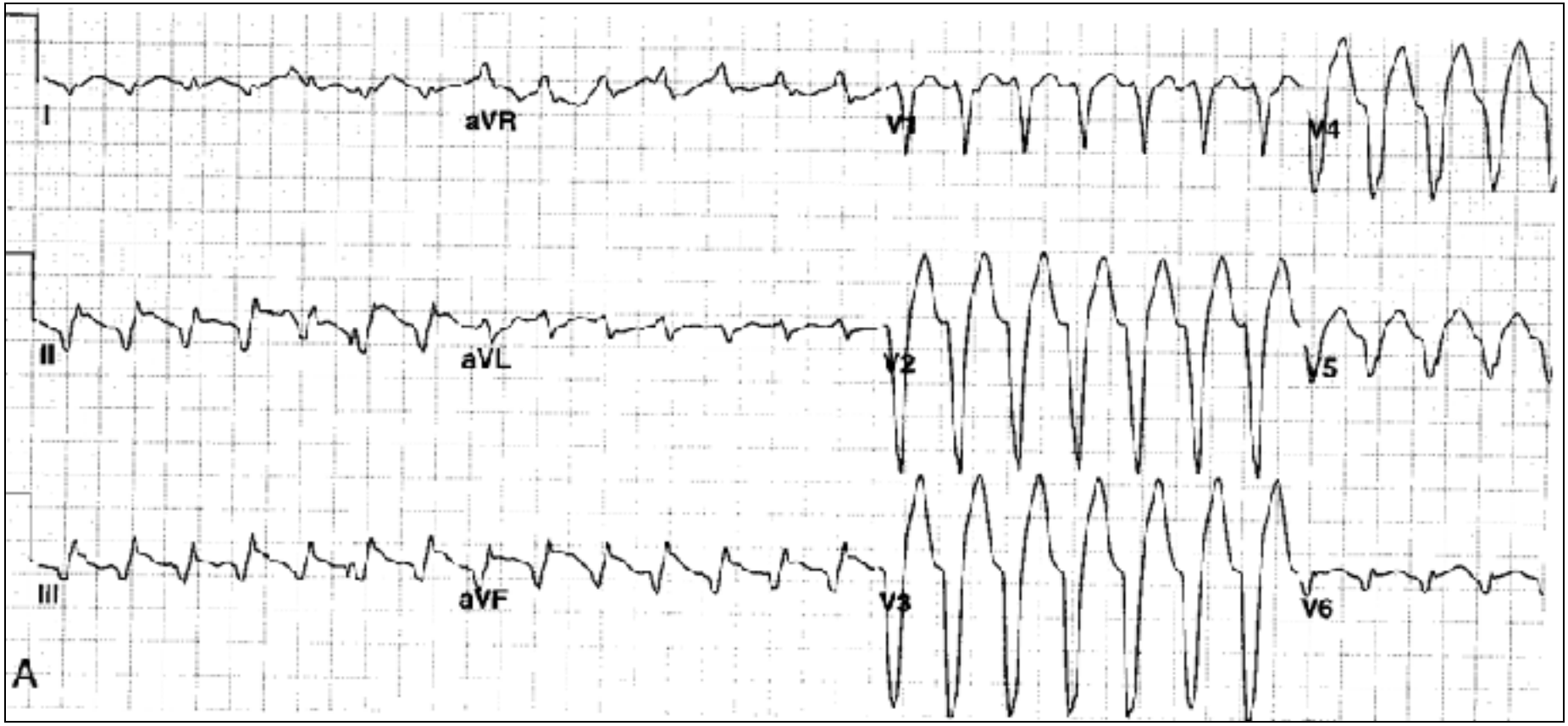

# TC con QRS ancho. El ECG

## Duración del QRS

Duración QRS > 160 mseg.

Siempre sugiere TV

En Morfología BRD

QRS > 140 ms sugiere TV

| No excluye TV | Sugiere TV si tipo BRD | Sugiere TV fuertemente |
|---|---|---|

140 160

## Eje del QRS

Superior derecho sugiere TV

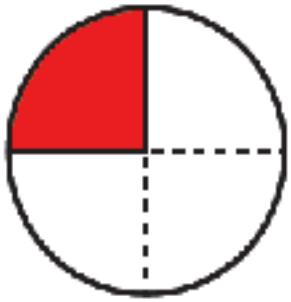

En BRD, eje izdo. también sugiere TV

En BRI, eje dcho. también sugiere TV

# TC con QRS ancho. El ECG

# Criterios morfológicos:

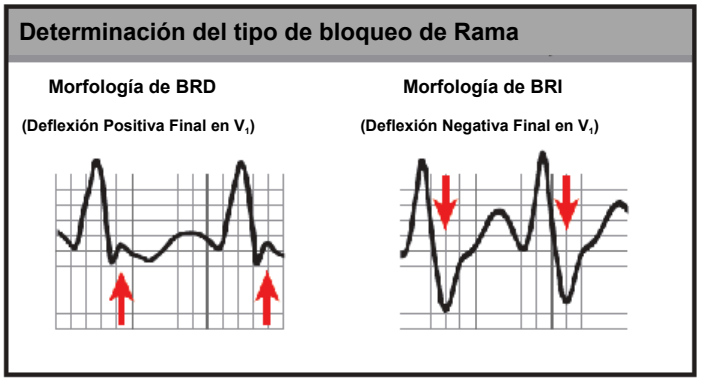


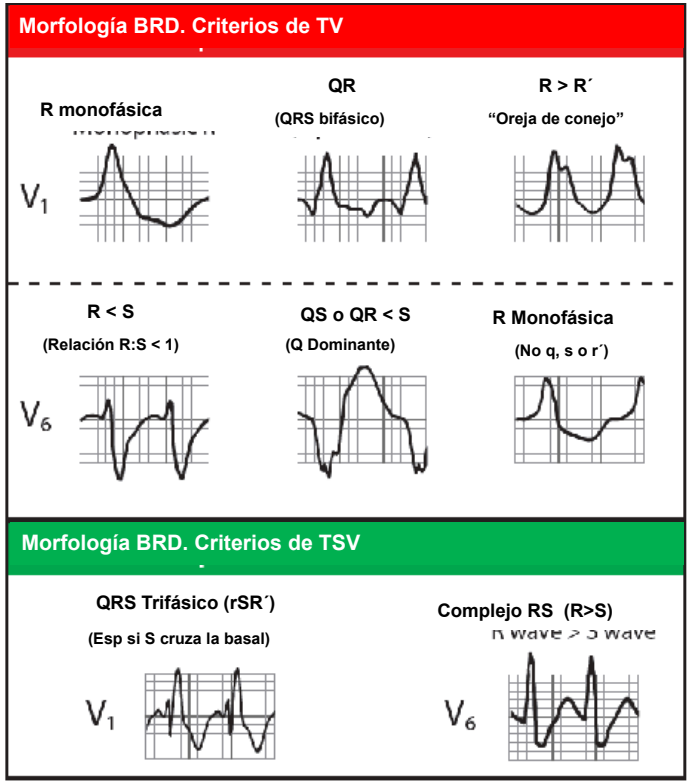


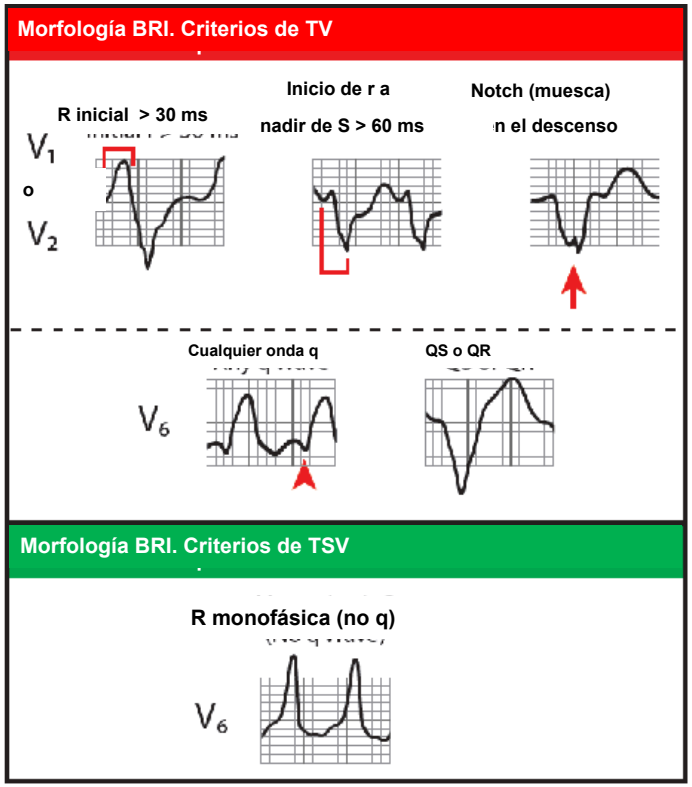


Sandler IA, et al. Circulation 1965;31:551-6
Wellens HJJ, et al. Cardiol Clin 1987;5:511-26

Swanick EJ, et al. Am J Cardiol 1972:30:888-91
Coumel P, et al. Eur Heart J 1984:5:792-805

# TC con QRS ancho. El ECG

## Algoritmos ("un intento de simplificar"):

### Algoritmo de Brugada

1. Ninguna precordial tiene R y S
2. Inicio de R a Nadir de S > 100 en cualquiera de $V_1$ a $V_6$

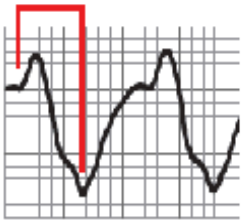

Sens: 82%
Espec: 98%

3. Disociación AV

Sens: 96%
Espec: 98%

4. Criterios Morfológicos: Ambos $V_1$ y $V_6$ sugiere TV — **TV**

Ninguno de los anteriores — **TSV**

### Algoritmo de aVR

1. R dominante inicial

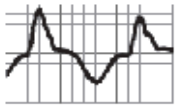

2. R inicial > 40 ms

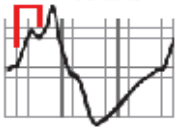

3. q inicial > 40 ms

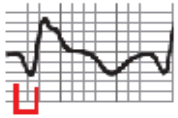

4. Muesca en el descenso o QRS negativo

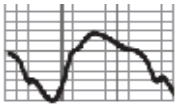

5. Cambio de voltaje en los últimos 40 ms ≥ cambio de voltaje en los primeros 40 ms del QRS ($A\ V_i/V_t \leq 1$)

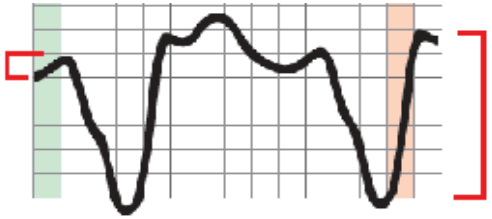

Cualquiera de ellos en aVR → **TV**

Ninguno de ellos en aVR → **TSV**

Brugada J, et al. Circulation 1991;83:1649-59

Vereckei A, et al. Eur Heart J 2007;28:589-600

# TC con QRS ancho. El ECG

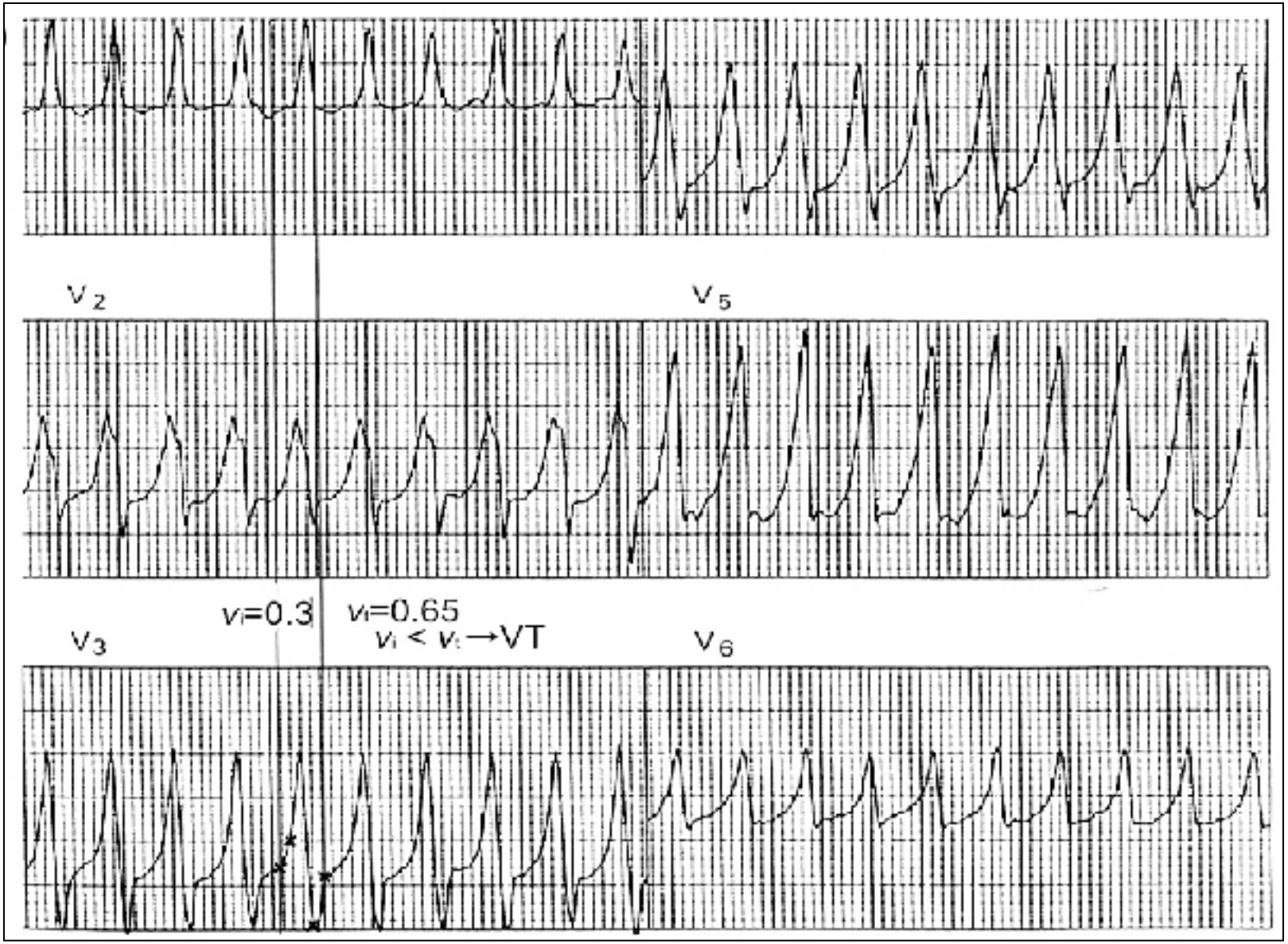


Vereckei A et al. E Heart J 2007;28:589-600

# Criterio de Pava

## Inicio R – pico QRS ≥ 50 ms en II

- Sensibilidad 0.98
- Especificidad 0.96
- VP + 0.98
- VP – 0.93

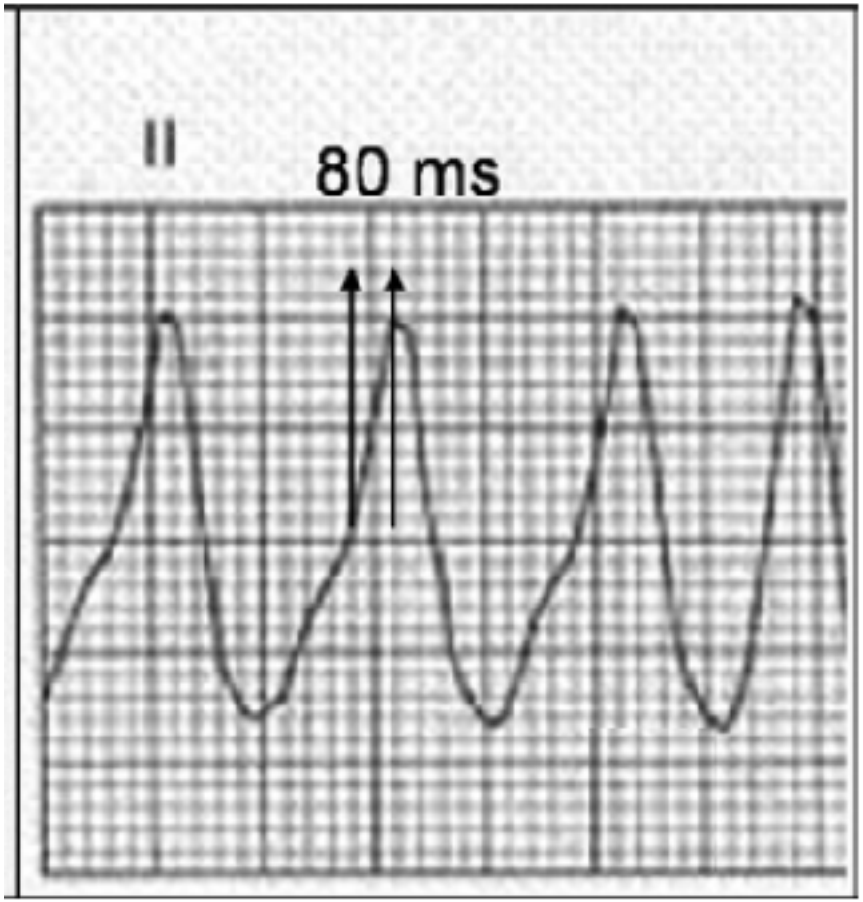


Pava LF et al. Heart Rhythm 2010;7:922-6

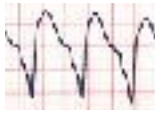

# TC con QRS ancho. El ECG

**Algoritmos:** Análisis posteriores no confirman los resultados

- Criterios de Brugada: Sens 79-92%; Esp 43-70% (parecidos resultados con los de Vereckei)

Isenhour JL, et al. Acad Emerg Med 2000;7:769-75

Lau EW, et al. PACE 2002;25:822-29

**Problemas del ECG:**

- TC preexcitadas
- TC rama-rama o interfasciculares
- TCIV en RS (Alberca T, et al. Circulation 1997;96:3527-33)
- FAA (grupos I y III)

Y los diferentes criterios no son fáciles de:

- Conocer
- Recordar
- Aplicar

# TC con QRS ancho. El ECG

## Algoritmos ("un intento de simplificar"): TV vs TC preexcitada

### Algoritmo de Brugada

1. QRS predom. negativo de $V_4$ a $V_6$

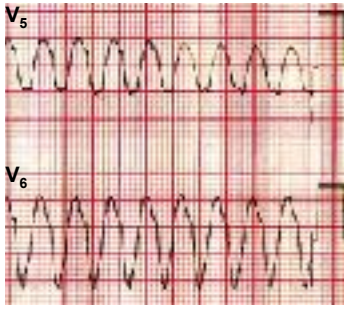


2. QR en una o más de $V_2$ a $V_6$

3. Más QRS que P

Si no: TC preexcitada

(Sens: 75%; Espec: 100%)

TV

Antunes E, et al. PACE 1994;17:1515-24

# TC con QRS ancho. El ECG

## Comparison of five electrocardiographic methods for differentiation of wide QRS-complex tachycardias

Marek Jastrzebski[1*], Piotr Kukla[2], Danuta Czarnecka[3], and Kalina Kawecka-Jaszcz[3]

- Comparación 5 algoritmos DD T. QRS ancho
  - **Brugada**
  - **Pava: Inicio-pico R en II**
  - **Algoritmo aVR (Vereckei)**
  - **Algoritmo de Griffith**
  - **Algoritmo Bayesiano**
- S, E, precisión diagnóstica y likelihood ratios

Jastrzebski M et al. Europace 2012;14:1165-71

# Comparación algoritmos

**Table 2** Sensitivity, specificity, positive and negative likelihood ratios for ventricular tachycardia diagnosis, and overall diagnostic accuracy (percentage of correct diagnoses) for five methods of wide QRS-complex tachycardia differentiation

| | Brugada | Griffith | Bayesian | Lead aVR | Lead II RWPT | *P* |
|---|---|---|---|---|---|---|
| Accuracy (%) | 77.5 (71.8–82.5) | 73.1 (67.2–78.5) | 71.7 (68.9–79.9) | 71.9 (66.0–77.4) | 68.8 (62.7–7.44) | 0.01[a] |
| Specificity (%) | 59.2 (48.8–69.0) | 39.8 (30.0–50.2) | 52.0 (41.7–62.2) | 48.0 (37.8–58.3) | 82.7 (73.7–89.6) | <0.001[b,c] |
| Sensitivity (%) | 89.0 (83.0–93.5) | 94.2 (89.3–97.3) | 89.0 (83.0–93.5) | 87.1 (80.8–91.9) | 0.60 (0.52–0.68) | <0.001[b,d] |
| LR(+) | 2.18 (1.71–2.78) | 1.56 (1.33–1.85) | 1.86 (1.50–2.30) | 1.67 (1.37–2.04) | 3.46 (2.20–5.43) | – |
| LR(−) | 0.18 (0.11–0.30) | 0.15 (0.07–0.29) | 0.21 (0.13–0.34) | 0.27 (0.17–0.42) | 0.18 (0.39–0.60) | – |

Numbers in parentheses are the 95% confidence intervals.
[a]Brugada vs. lead II RWPT.
[b]Lead II RWPT vs. any other algorithm.
[c]$P = 0.01$ for Griffith vs. Brugada or vs. Bayesian.
[d]$P$ 0.05 for Griffith vs. aVR.

Jastrzebski M et al. Europace 2012;14:1165-71

# TC con QRS ancho. El ECG

# TC con QRS ancho. El ECG

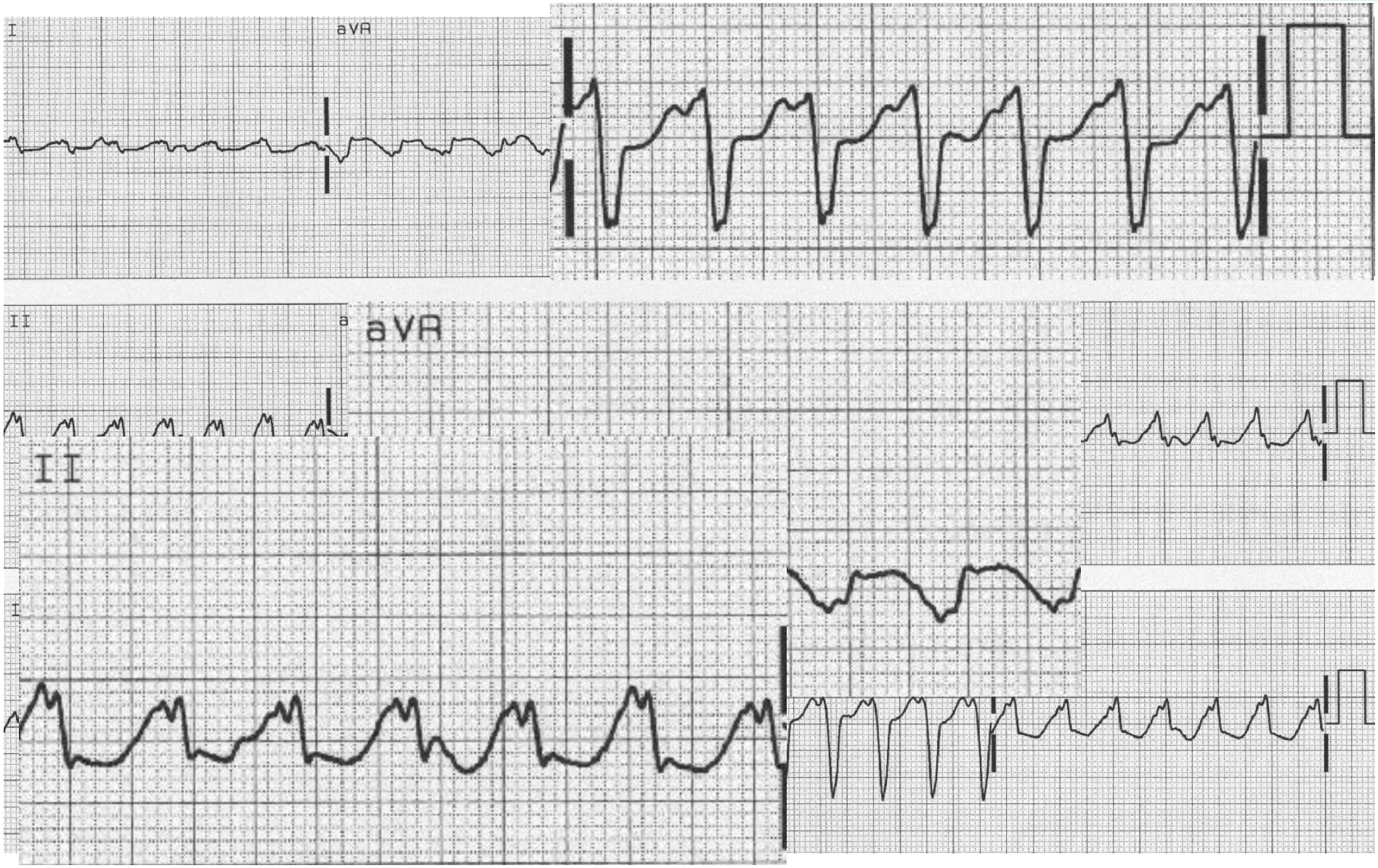

# ¿Tipo de taquicardia?

1. T. Ortodrómica con BRI
2. T. Intranodal con BRI
3. Flutter auricular con BRI
4. **TV monomórfica sostenida**
5. T. Antidrómica

# ¿ Tratamiento agudo ?

## Tras MSC y adenosina no eficaces

1. Verapamil iv.
2. Atenolol iv.
3. Procainamida iv.
4. Amiodarona iv.
5. Cardioversión eléctrica

# ¿ Tratamiento agudo ?

## Tras MSC y adenosina no eficaces

1. Verapamil iv.
2. Atenolol iv.
3. **Procainamida iv.**
4. Amiodarona iv.
5. **Cardioversión eléctrica**

# Tratamiento agudo

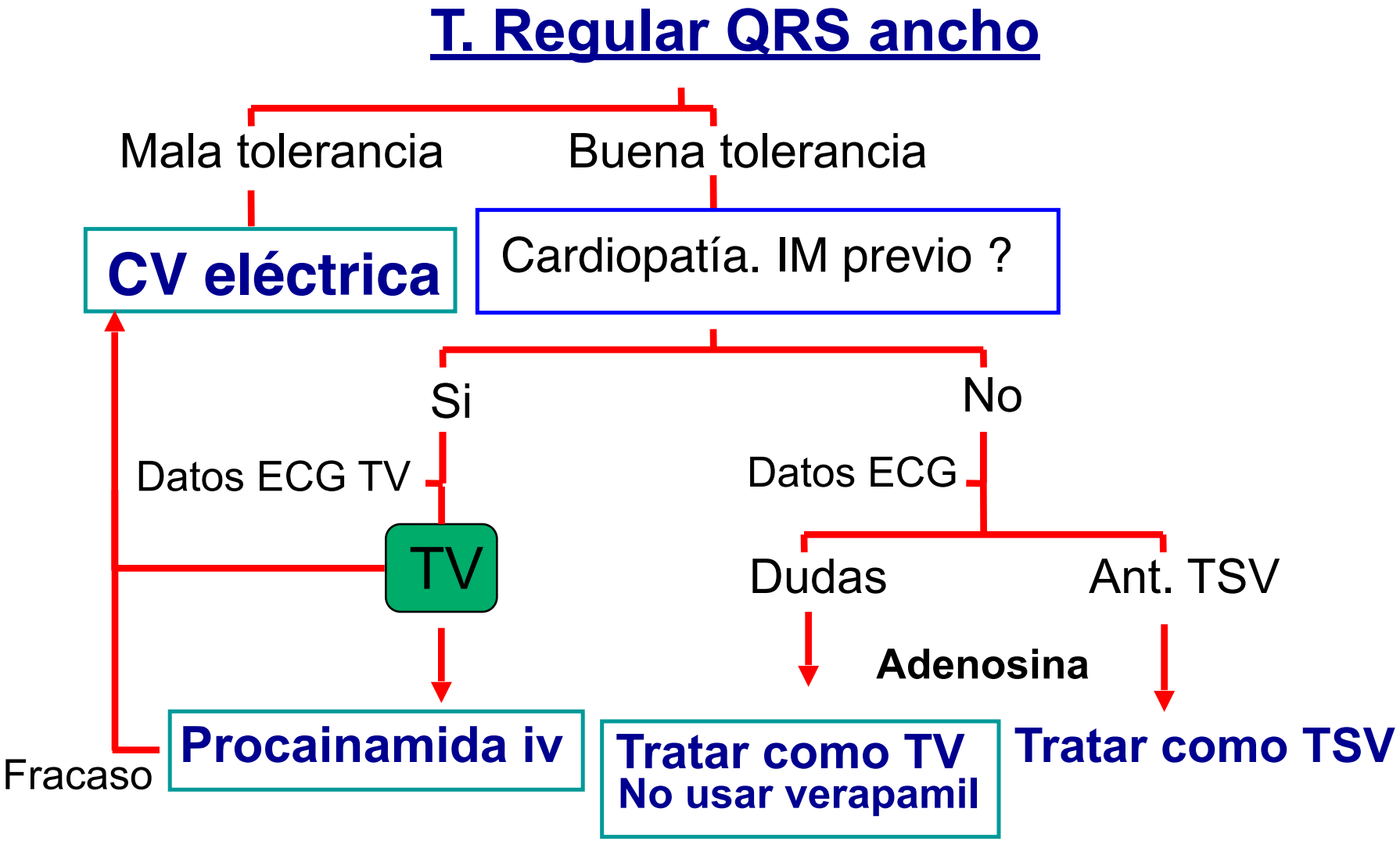

# TC con QRS ancho. El ECG

# ¿Tipo de TV?

1. TV idiopática tracto salida derecho
2. TV idiopática tracto salida izquierdo
3. TV por reentrada rama-rama
4. TV displasia arritmogénica VD
5. TV en miodardiopatía dilatada

# ECG ritmo basal

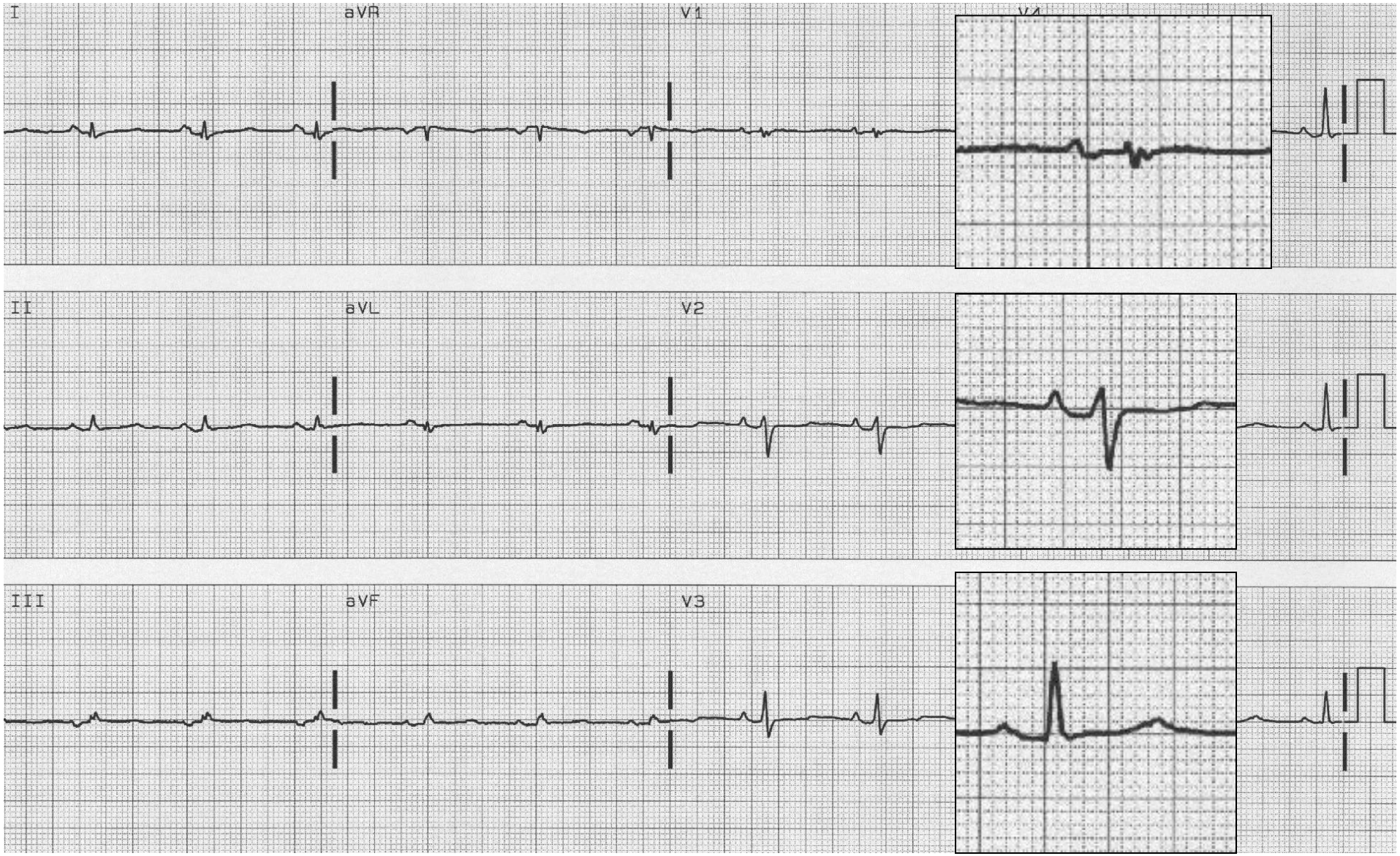

# ¿Diagnóstico?

1. TV idiopática tracto salida derecho
2. TV idiopática tracto salida izquierdo
3. TV por reentrada rama-rama
4. **TV miocardiopatía arritmogénica VD**
5. TV en miodardiopatía dilatada

# Ecocardiograma

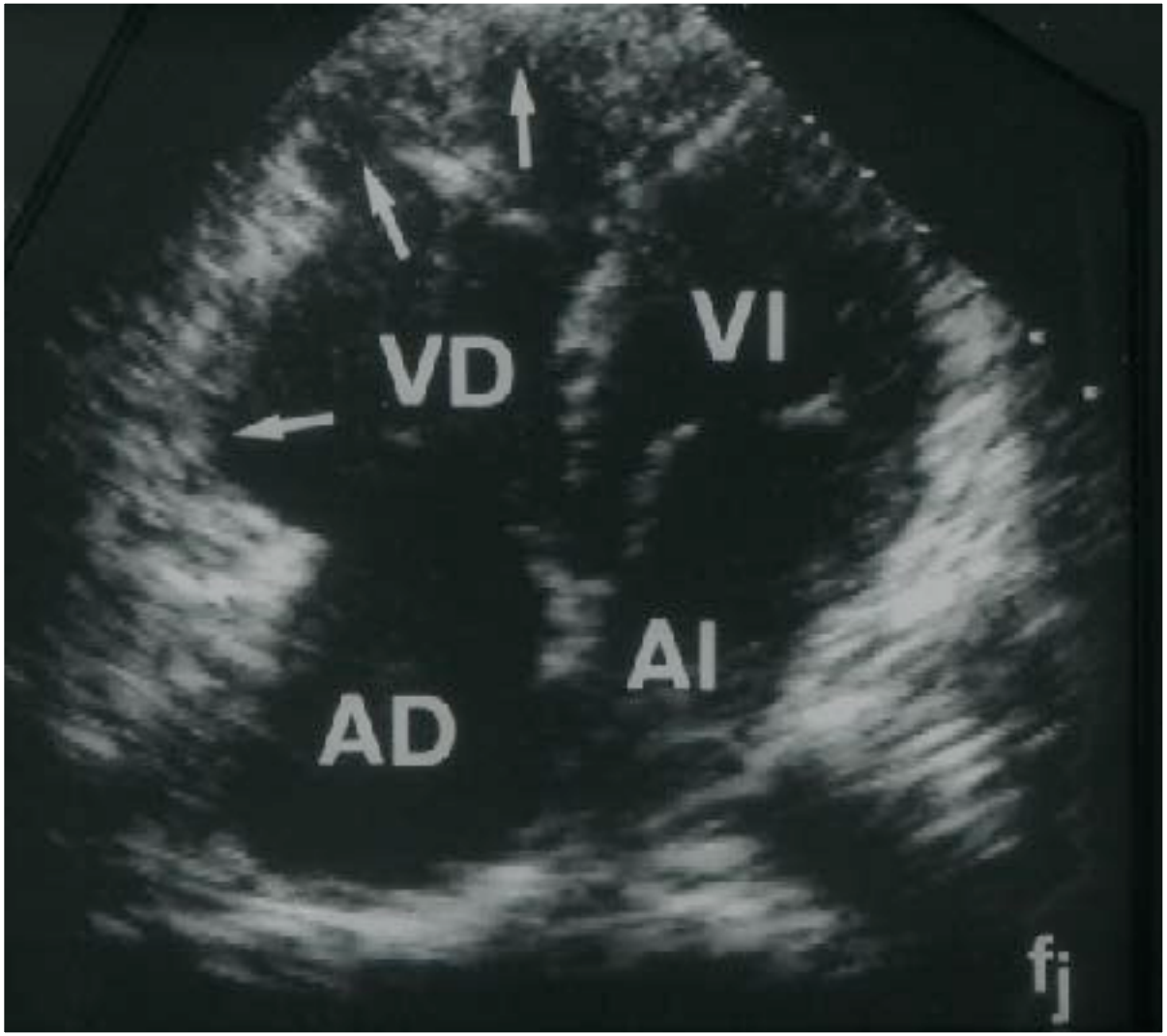

# RMN

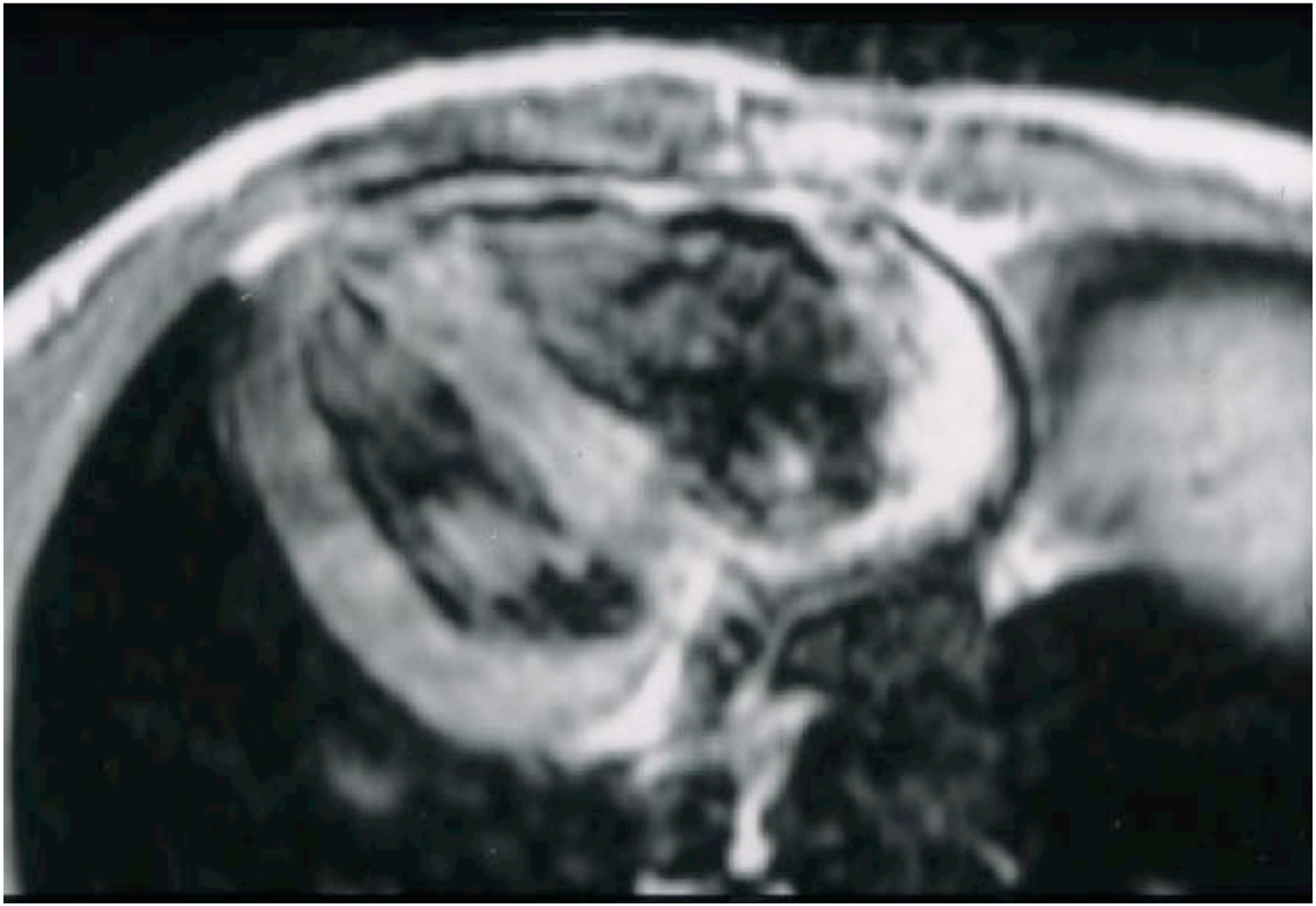

# Conclusión

- Miocardiopatía arritmogénica de VD
- TVMS
- Dilatación ligera de VD con disfunción moderada de VD
- Tratamiento: DAI + BB + IECA

# Caso 2

- Varón de 61 años
- FRCV: exfumador importante
- AP: EPOC. SAOS en tto con CPAP
- Hª cardiológica: no
- Tratamiento: no
- EA: cuadro de aumento progresivo de su disnea habitual hasta disnea de reposo.

# Caso clínico 1

## ➢ ECG:

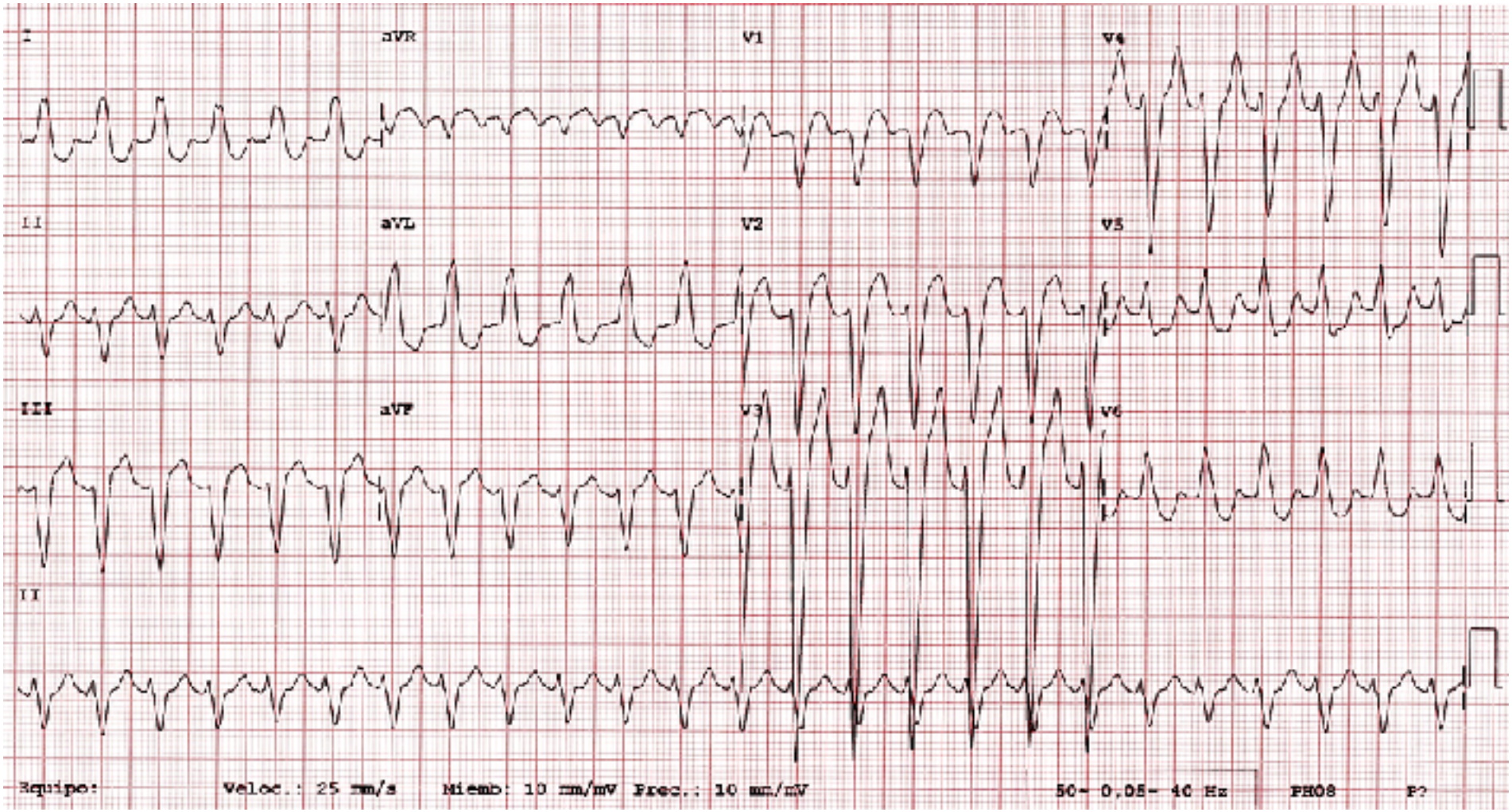

**A.- ¿Cuál es tu diagnóstico?:**

1.- Taquicardia supraventricular (TSV)con bloqueo de rama izquierda
2.- Taquicardia ventricular (TV)
3.- Flúter auricular con bloqueo de rama izquierda
4.- Taquicardia preexcitada en paciente con síndrome de WPW

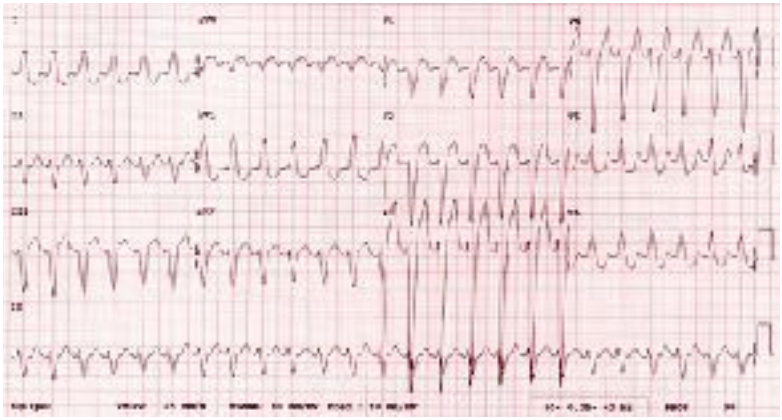

- **Rx de tórax:**

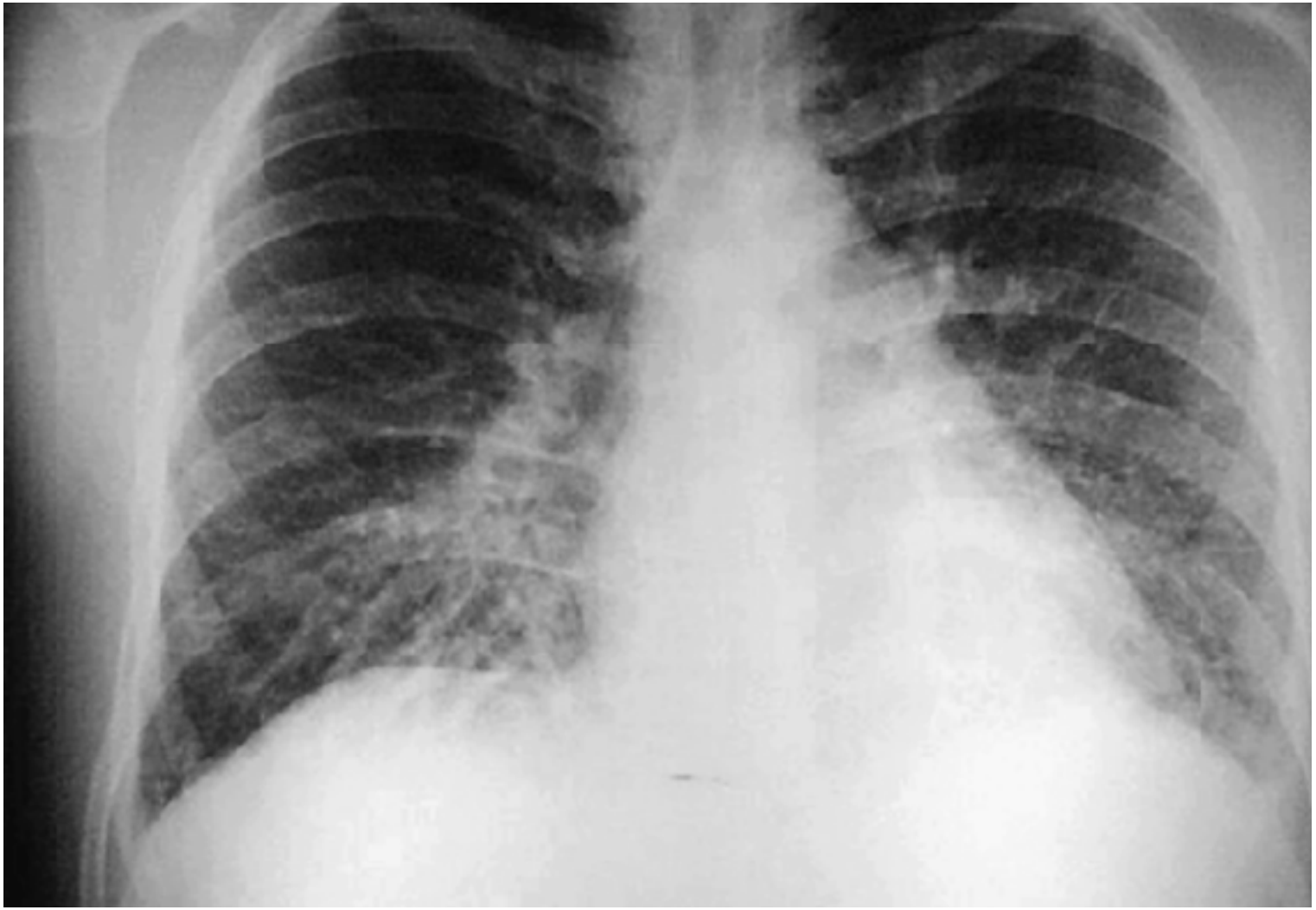

**B.- ¿Cuál sería la actitud terapéutica en urgencias?:**

1.- Cardioversión eléctrica urgente
2.- Procainamida intravenosa
3.- Amiodarona intravenosa
4.- Adenosina intravenosa

**Discusión:** La cardioversión eléctrica hubiera terminado la taquicardia pero nos hubiéramos quedado con las dudas del diagnóstico. Se le puso adenosina, presentando la respuesta siguiente (derivación D2):

**A.- ¿Cuál es tu diagnóstico?:**

1.- Taquicardia supraventricular (TSV)con bloqueo de rama izquierda

2.- Taquicardia ventricular (TV)

3.- Flúter auricular con bloqueo de rama izquierda

4.- Taquicardia preexcitada en paciente con síndrome de WPW

## ➢ Ecocardiograma:

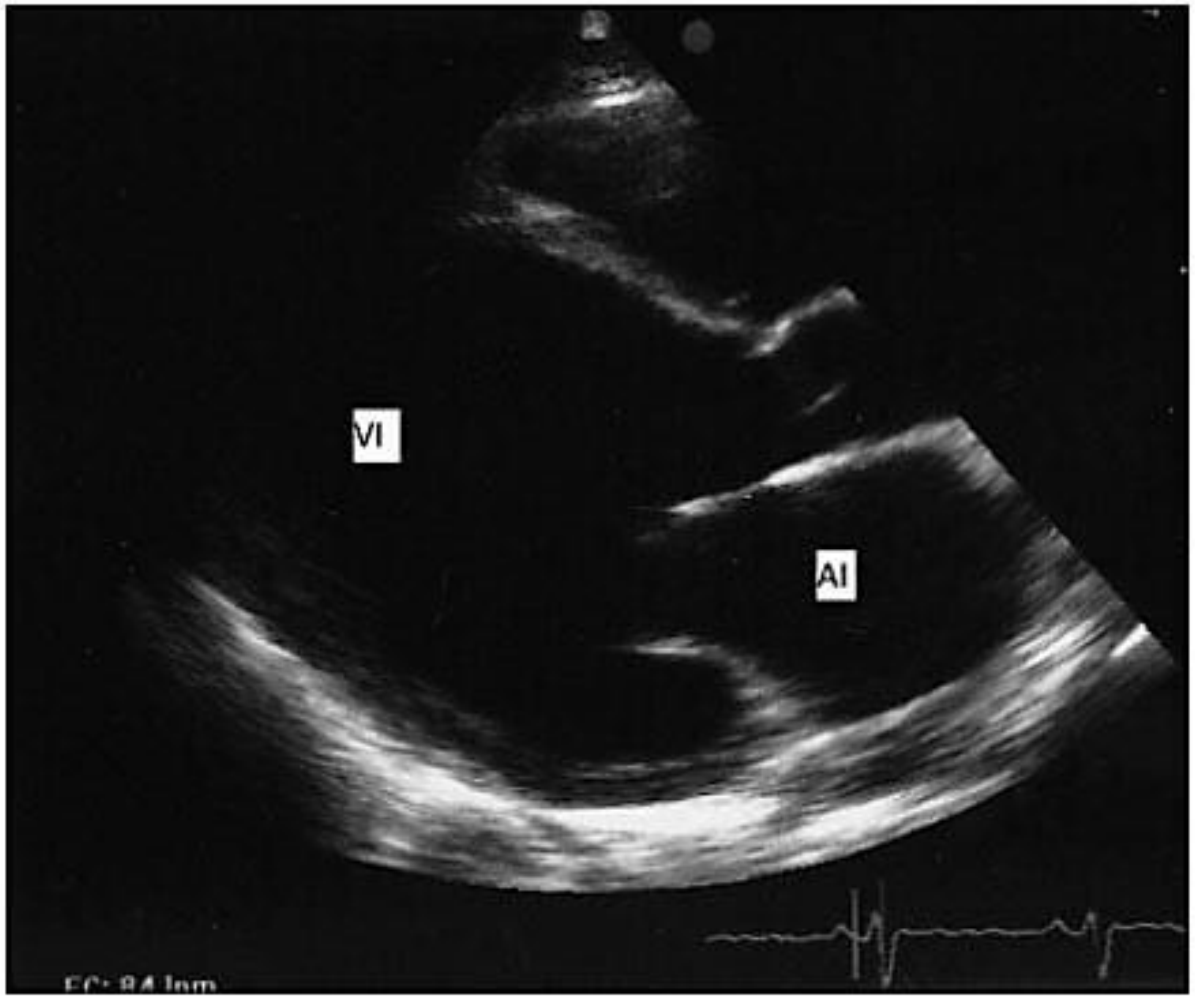


- DTD-VI 60
- FE-VI 25%
- AI 45 mm
- IM moderada

**C.- ¿Cuál sería la actitud terapéutica posterior?:**

1.- Cardioversión eléctrica urgente
2.- Procainamida intravenosa
3.- Amiodarona intravenosa
4.- Ablación del flúter

## ¿Alguna otra sugerencia?

Dado de alta con sintrom y diltiazem con cita en 1 mes en la consulta de arritmias?

## ¿Todo el mundo de acuerdo?

¿Alguna otra sugerencia?

↓

2ª opinión: se decide ETE y ablación del ICT

↓

Ecocardiograma normal a los 3 meses

# Caso 3

- Varón 25 años
- Sin AP ni AF de interés
- Episodios de taquicardia de inicio y fin brusco desde los 18 años
- Palpitaciones rápidas, regulares, a nivel torácico, acompañadas de ansiedad
- Acude a urgencias por taquicardia bien tolerada

# ECG en urgencias

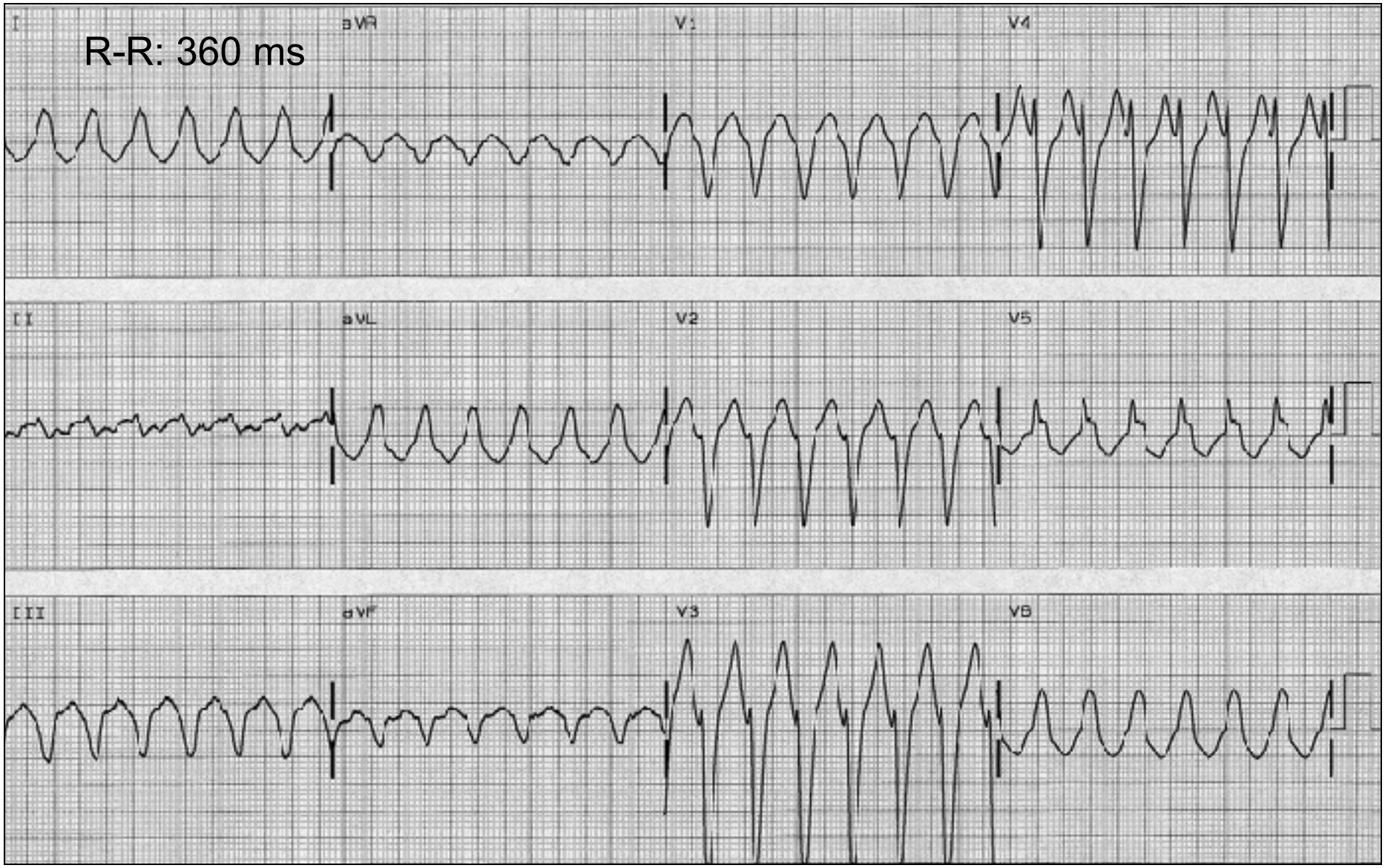

Poco después de realizar el ECG anterior, se observa un cambio en la morfología del QRS en el monitor, sin interrupción de la taquicardia. Se realiza un nuevo ECG.

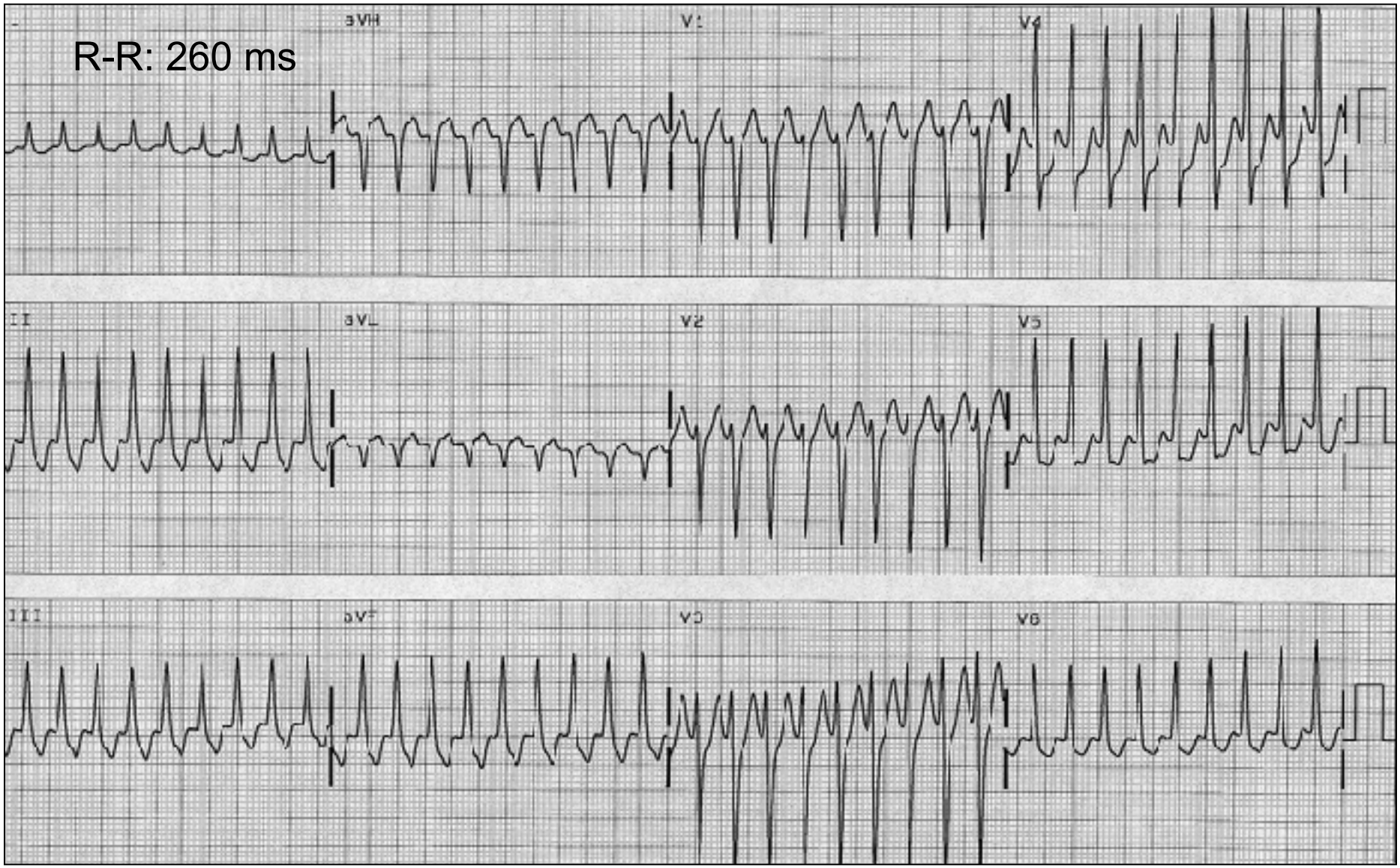

# ¿ Tipo de taquicardia ?

1. TV monomórfica sostenida
2. Taquicardia antidrómica
3. Taquicardia ortodrómica con BRI
4. Taquicardia intranodal con BRI
5. Taquicardia auricular con BRI

# ¿ Tipo de taquicardia ?

1. TV monomórfica sostenida
2. Taquicardia antidrómica
3. **Taquicardia ortodrómica con BRI**
4. Taquicardia intranodal con BRI
5. Taquicardia auricular con BRI

# ¿ Cual es la localización de la via accesoria ?

1. Septal superior
2. Septal inferior
3. Medioseptal
4. Pared libre derecha
5. Pared libre izquierda

# ¿ Cual es la localización de la via accesoria ?

1. Septal superior
2. Septal inferior
3. Medioseptal
4. Pared libre derecha
5. **Pared libre izquierda**

# TO + bloqueo de rama izquierda

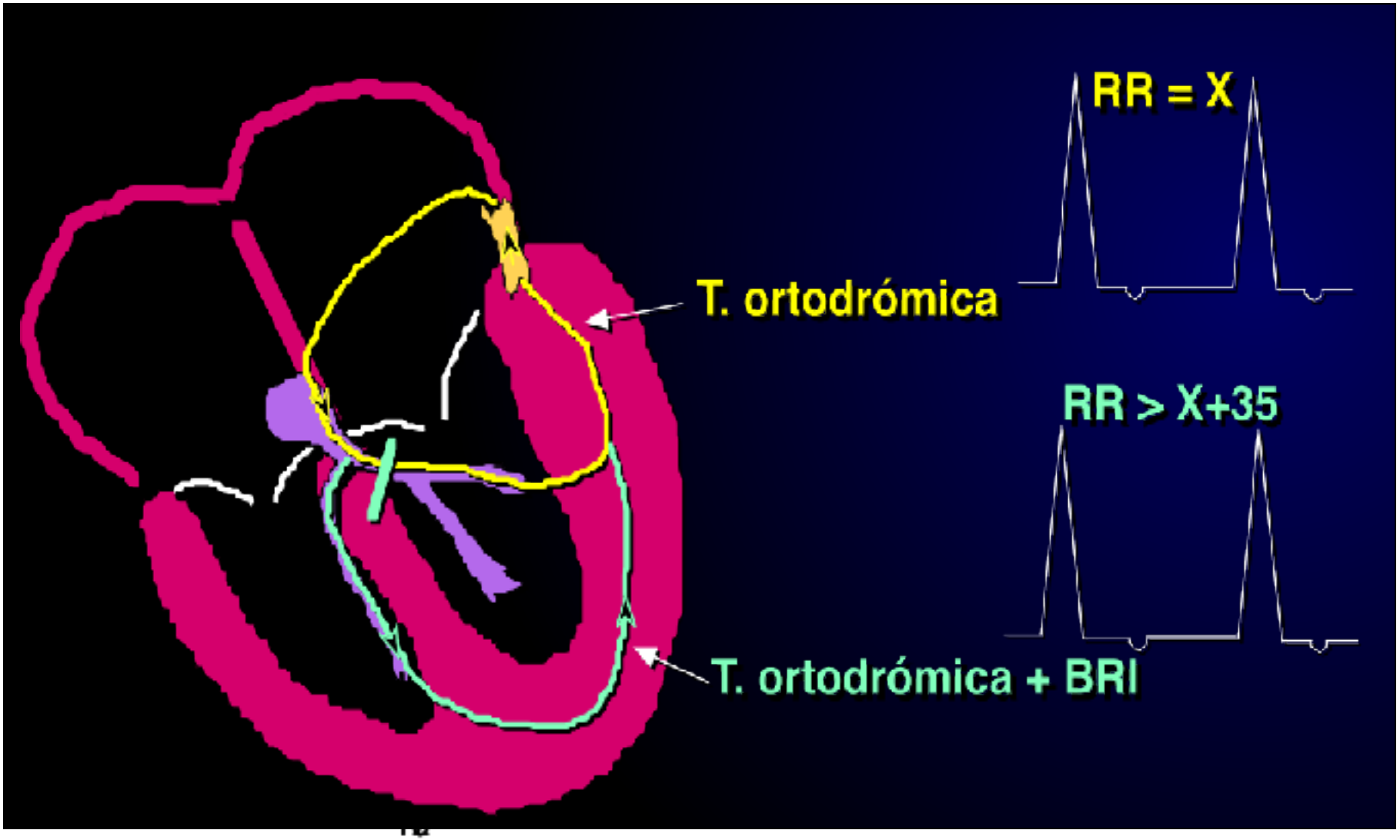

# Bloqueo de rama funcional

- **T. ortodrómica:**
  - ✓ Más frecuente al inicio de T.
  - ✓ BRI: Más frecuente.
    Inicio con extrasístole V.
  - ✓ BRD: más raro.
    - Inicio con extrasístole SV.

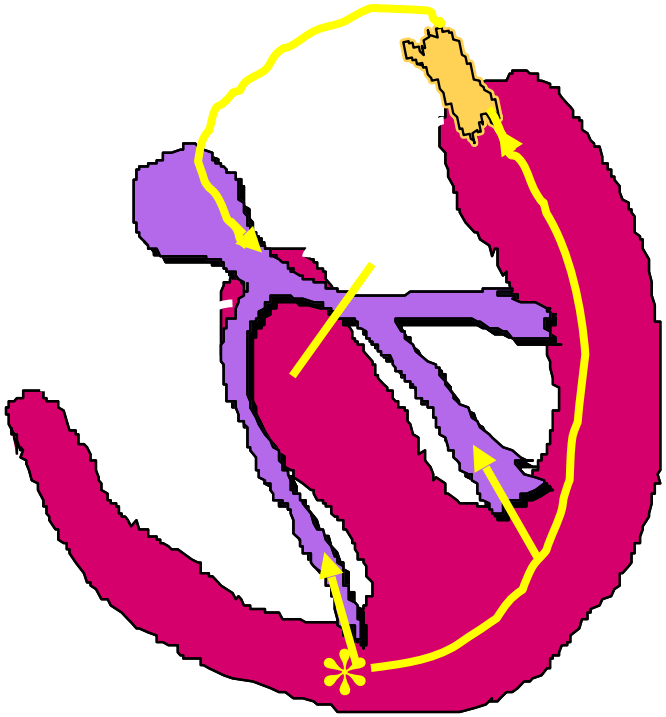

- TIN, TAU, Fluter A.: menos frecuente.

# Bloqueo de rama funcional

## MANTENIMIENTO

- Fenómeno de **“linking”:** penetración oculta transeptal en una rama del His

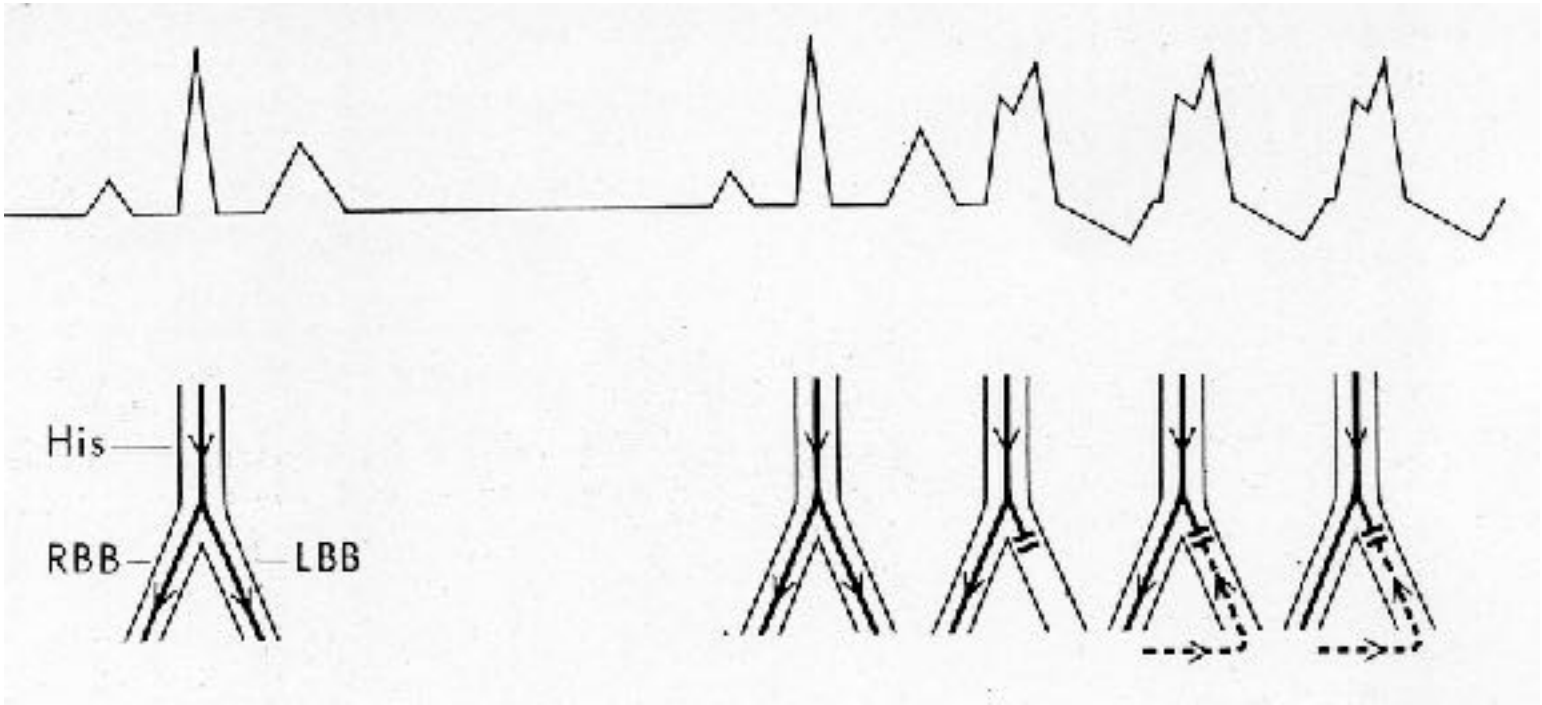


Wellens HJJ, Durrer D. *Circulation* 1968; 38: 474-79
Lehmann MH et al. *Circulation* 1985; 71: 254-265

# Bloqueo de rama funcional

## TERMINACIÓN

- Espontánea:
  - ✓ Migración del lugar de bloqueo
  - ✓ Acomodación
- Facilitación por extrasístoles
  - ✓ Ventriculares
  - ✓ Auriculares

Lehmann MH et al. *Circulation* 1985; 71: 254-265

# Bloqueo de rama funcional

## TERMINACIÓN

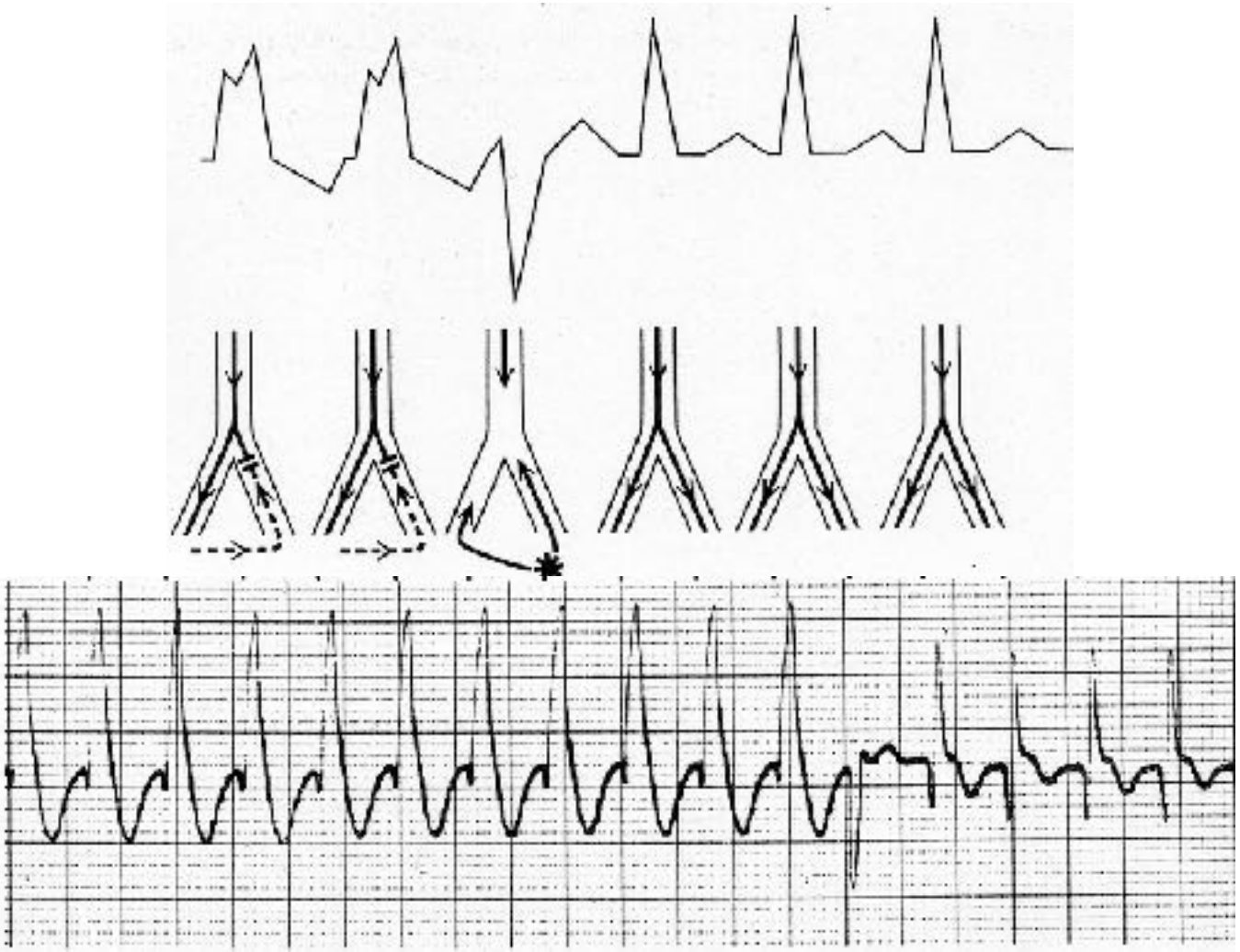

Wellens HJJ, Durrer D. *Circulation* 1968; 38: 474-79

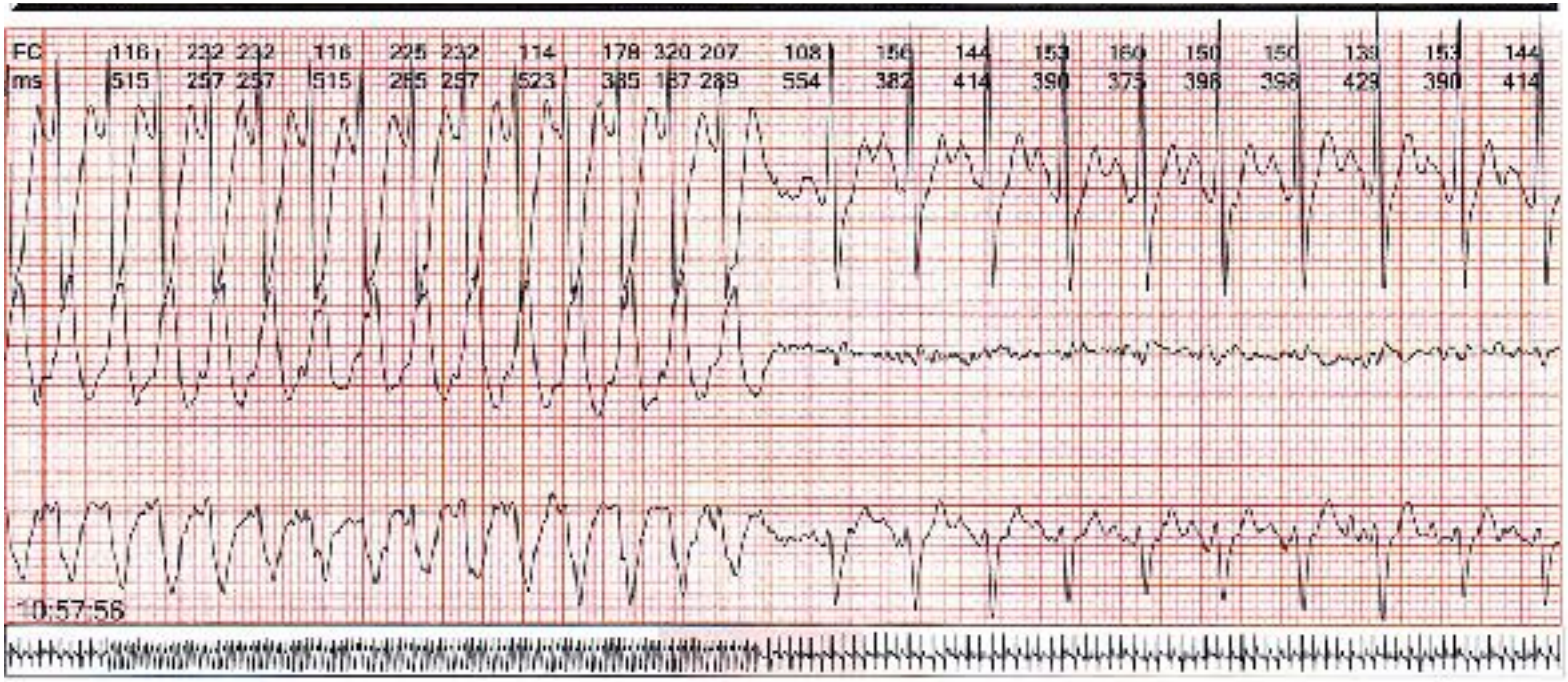
FC 116 232 232 116 225 232 114 178 320 207 108 156 144 153 160 150 150 133 153 144
ms 515 257 257 515 265 257 523 385 187 289 554 382 414 390 375 398 398 423 390 414
10:57:56

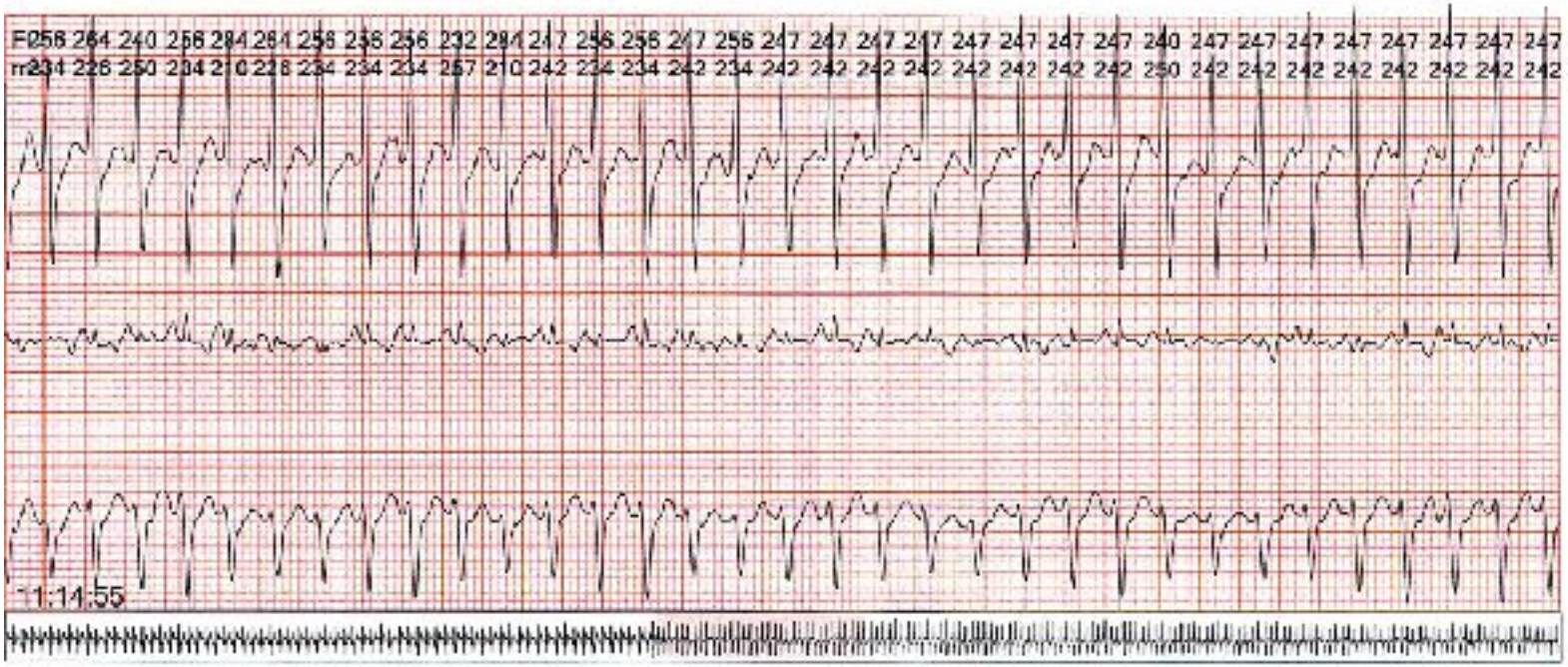
F256 264 240 256 284 264 256 256 256 232 284 247 256 256 247 256 247 247 247 247 247 247 247 247 240 247 247 247 247 247 247 247 247
m234 226 250 234 210 226 234 234 234 257 210 242 234 234 242 234 242 242 242 242 242 242 242 242 250 242 242 242 242 242 242 242 242
11:14:55

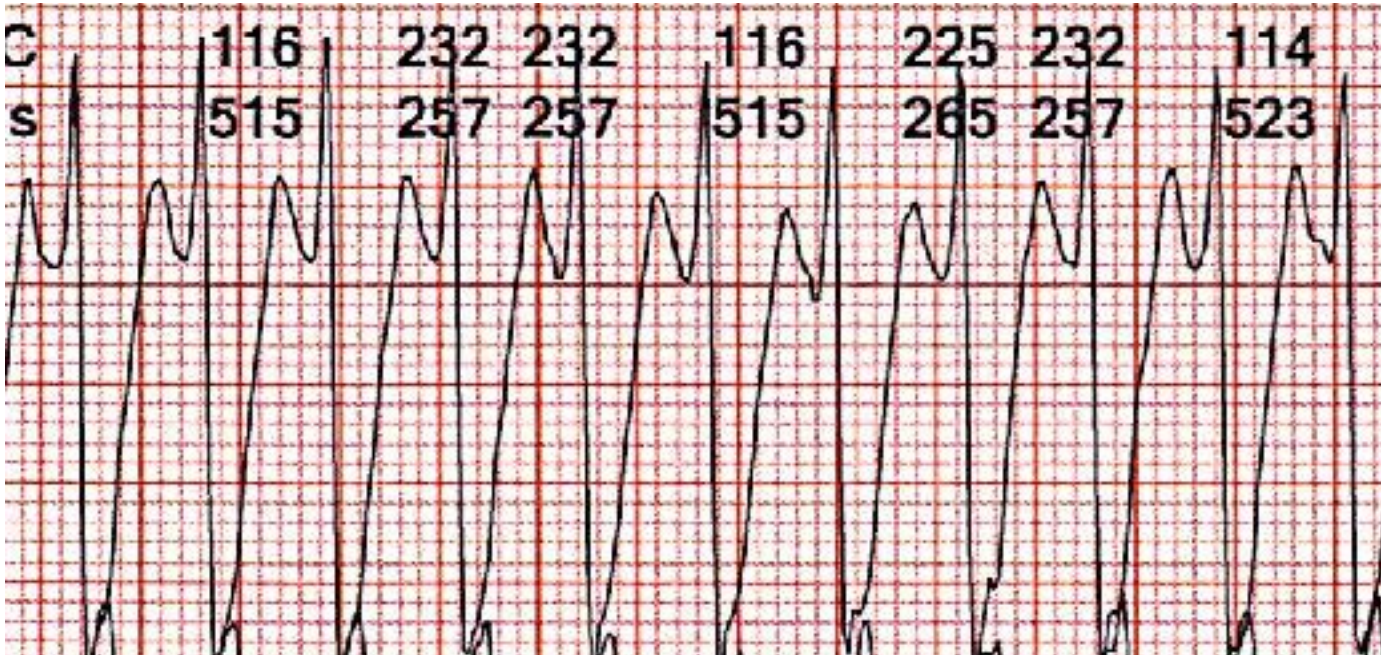
C 116 232 232 116 225 232 114
s 515 257 257 515 265 257 523

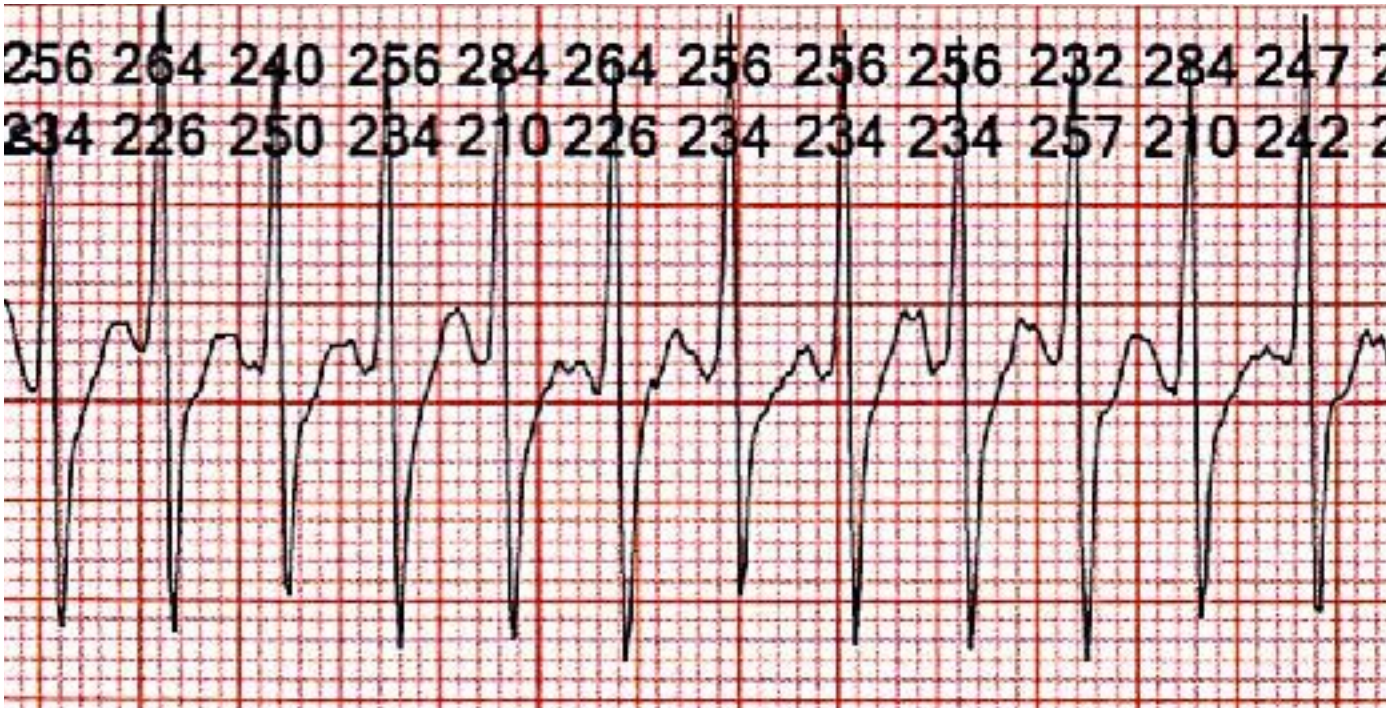
256 264 240 256 284 264 256 256 256 232 284 247
234 226 250 234 210 226 234 234 234 257 210 242

# TPSV: Tto. Agudo

## Taquicardia regular de QRS estrecho

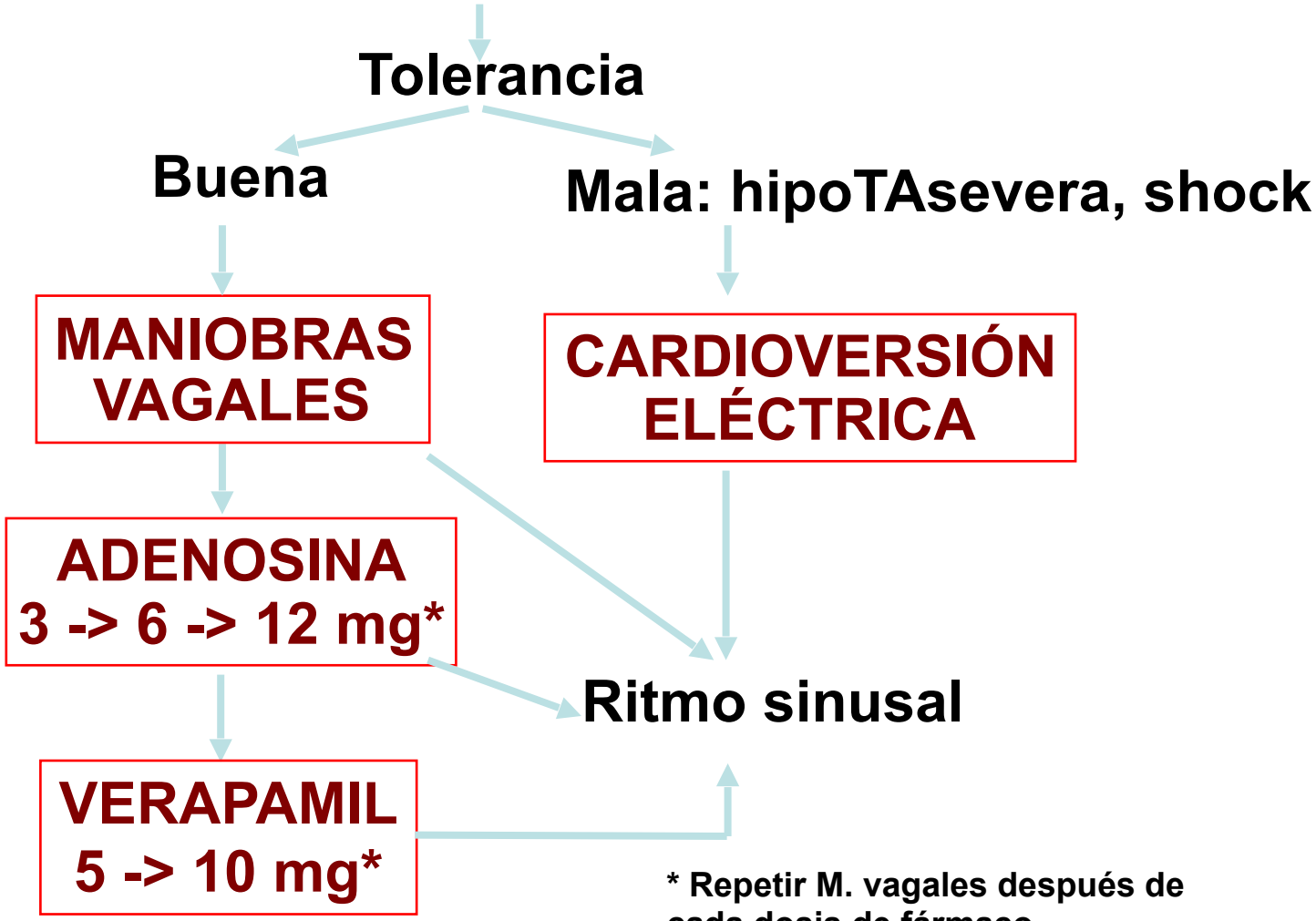


* Repetir M. vagales después de cada dosis de fármaco

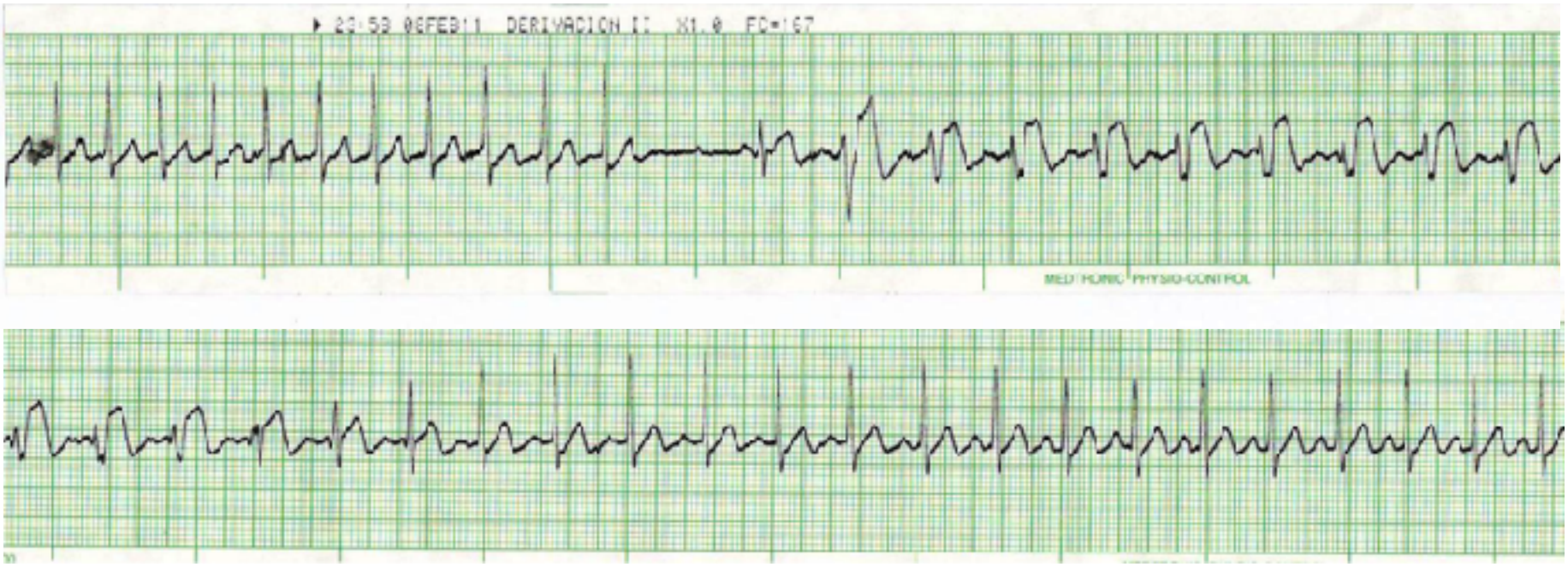
23:59 08FEB11 DERIVACION II X1.0 FC=167
MED MONIC PHYSIO-CONTROL

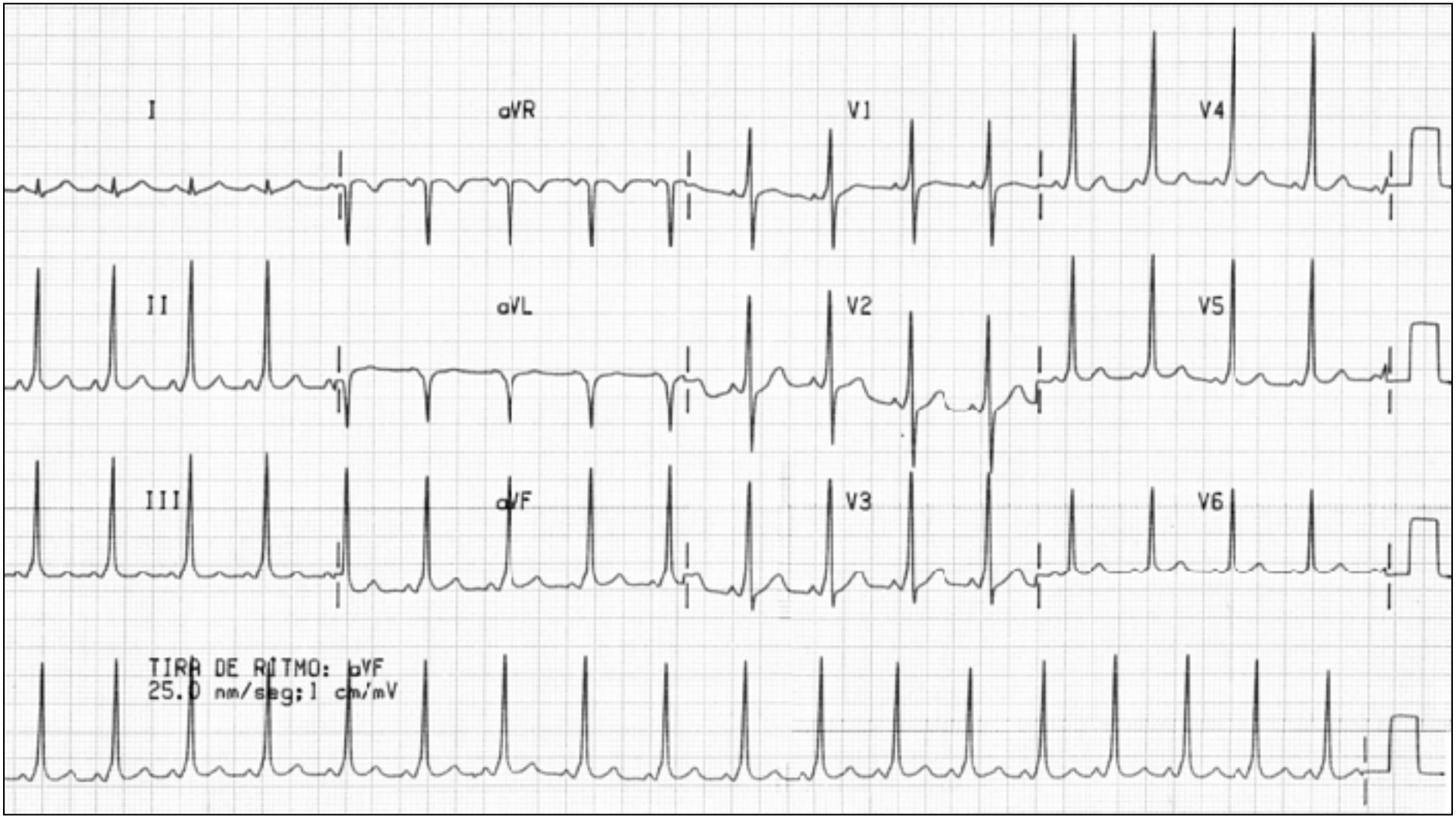
I
aVR
V1
V4
II
aVL
V2
V5
III
aVF
V3
V6
TIRA DE RITMO: aVF
25.0 mm/seg;1 cm/mV

# Conclusión

- Síndrome de WPW
- Taquicardia por reentrada ortodrómica mediada por una vía izquierda
- Se realizó ecocardiograma que descartó cardiopatía estructural aparente
- Se indicó la realización de EEF y ablación con catéter que demostró la presencia de una via accesoria anterolateral izquierda. Se realizó ablación eficaz de la misma
- El paciente no presentó recurrencias

# Caso 4

1.- Varón de 32 años futbolista, actualmente ya no federado pero sigue jugando. No AP de interés

2.- Ingresa por cuadro de 45’ de evolución de palpitaciones de inicio brusco. Se asocian a sensación de mareo intenso y opresión torácica.

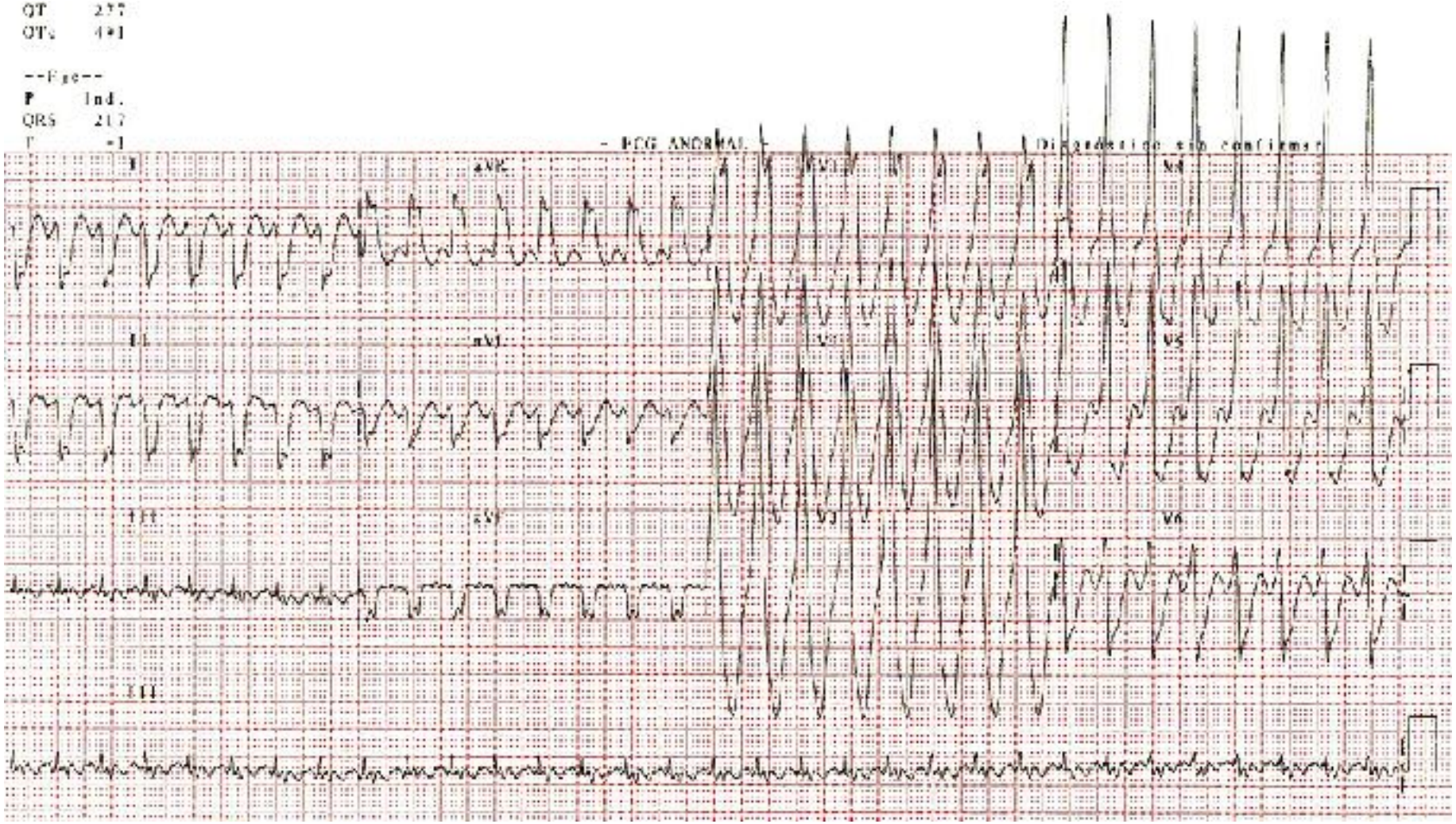
QT 277
QTc 491
--Age--
P Ind.
QRS 217
T -1
- ECG ANORMAL -
Diagnóstico sin confirmar
I
aVR
V1
V4
II
aVL
V2
V5
III
aVF
V3
V6
III

# Su diagnóstico:

1.- Flutter auricular

2.- Taquicardia preexcitada

3.- TSV ortodrómica/intranodal con BRD

4.- Taquicardia ventricular

# Qué hacer:

1.- Cardioversión eléctrica

2.- Adenosina IV

3.- Verapamil IV

4.- Amiodarona/procainamida IV

# Verapamil IV: cede súbitamente

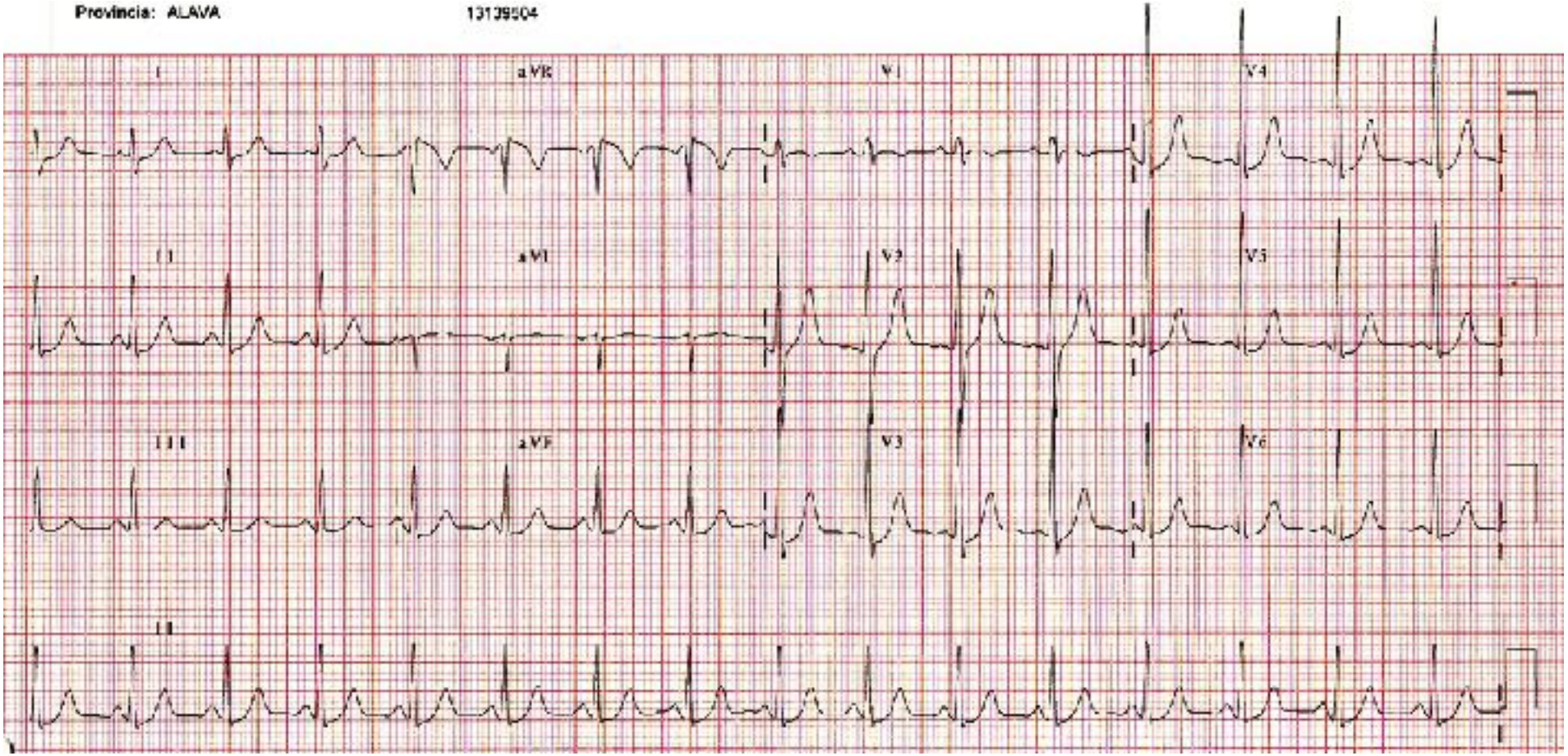


**Alta sin tratamiento.**
**Estudio cardiológico (Holter, Eco y PE) normal**

# Su diagnóstico:

1.- Flutter auricular

2.- Taquicardia preexcitada

3.- TSV ortodrómica/intranodal

4.- Taquicardia ventricular

# A los 2 años, de nuevo durante esfuerzo, y de nuevo mal tolerada:

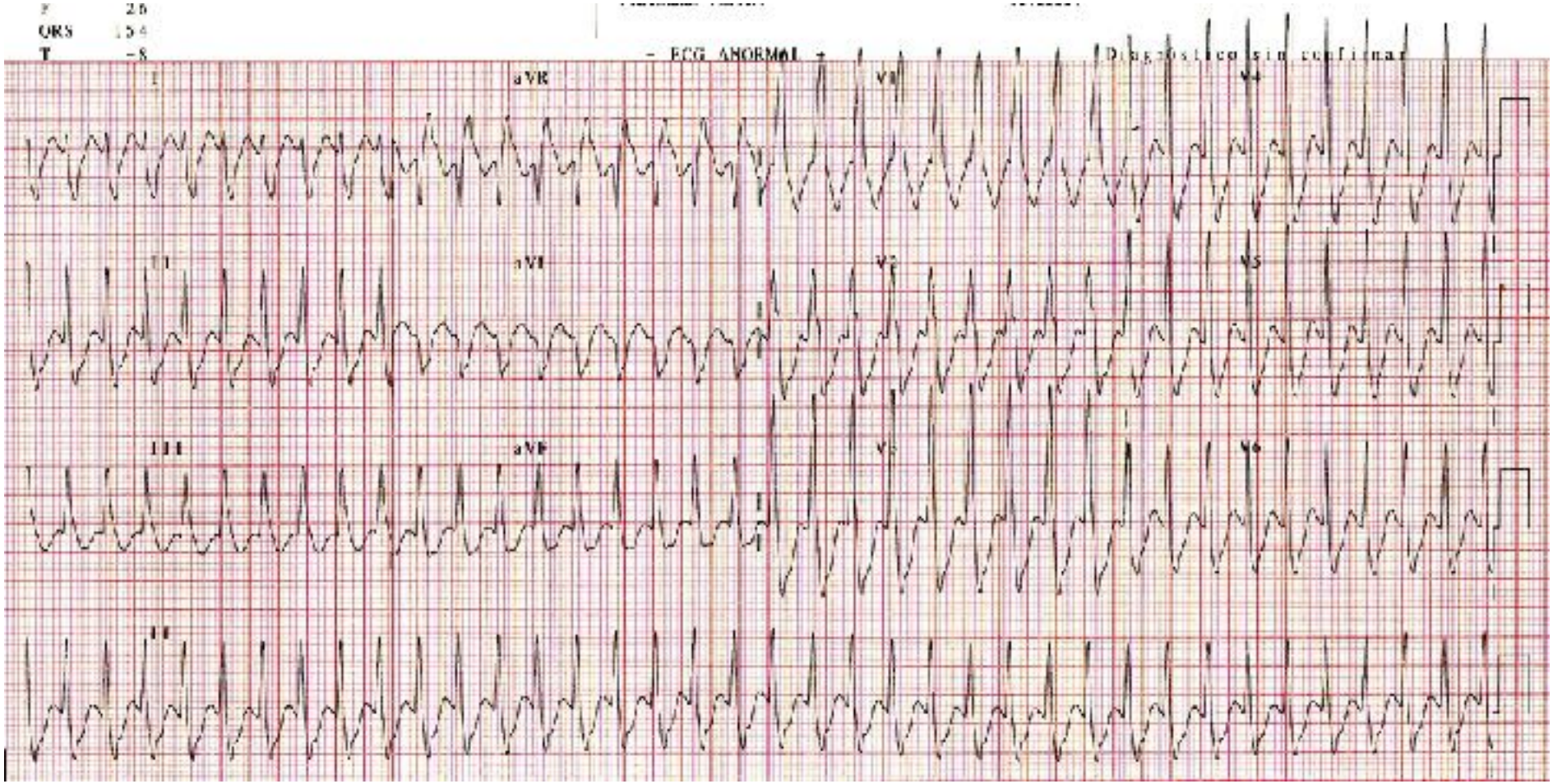

# Su diagnóstico:

1.- Flutter auricular

2.- Taquicardia preexcitada

3.- TSV ortodrómica/intranodal con BRD

4.- Taquicardia ventricular

# Qué hacer:

1.- Cardioversión eléctrica

2.- Adenosina IV

3.- Verapamil IV

4.- Amiodarona/procainamida IV

**De nuevo cede súbitamente con**
**Verapamil IV**

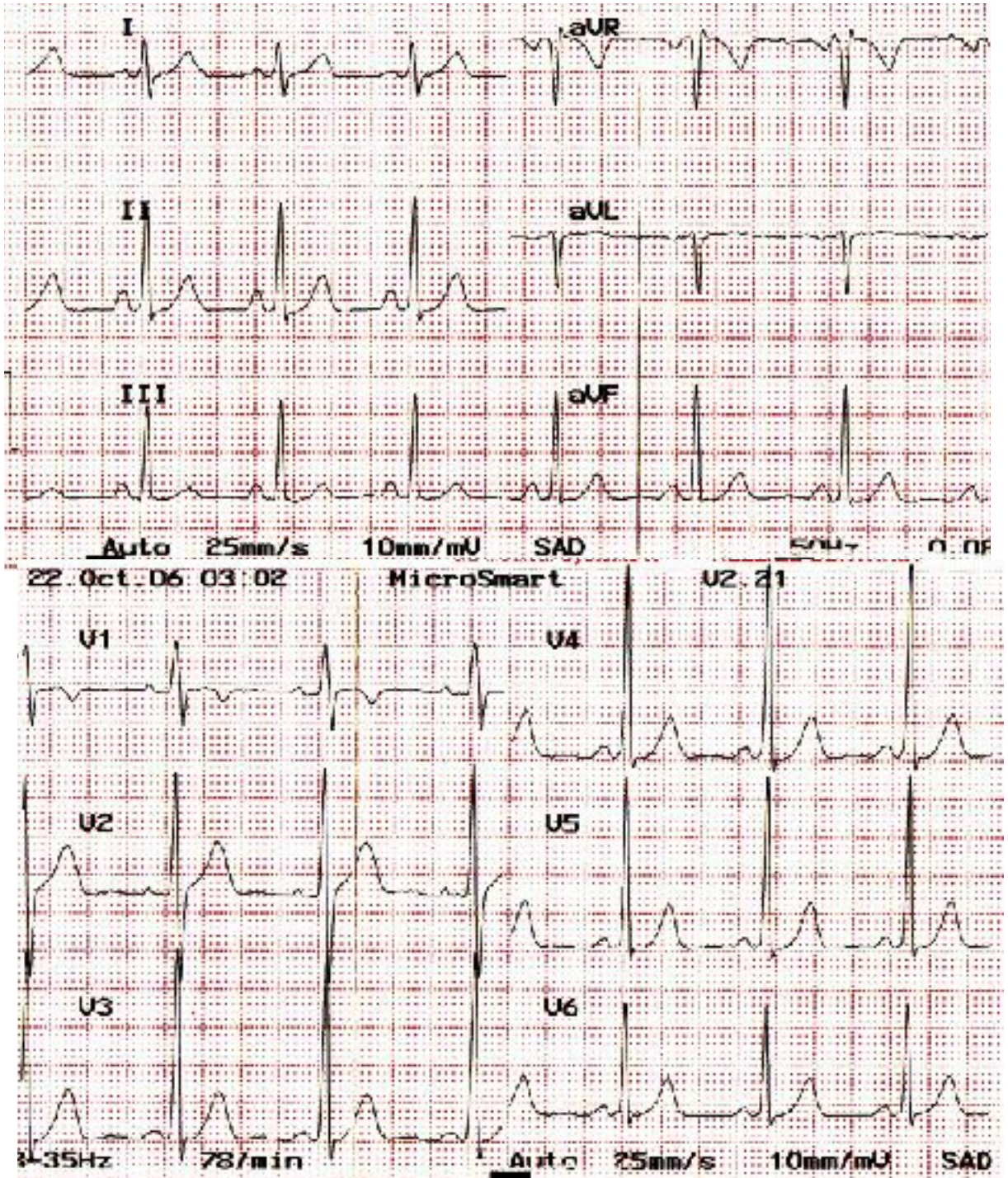
I
aVR
II
aVL
III
aVF
Auto 25mm/s 10mm/mV SAD
22.Oct.06 03:02
MicroSmart
V2.21
V1
V4
V2
V5
V3
V6
78/min
Auto 25mm/s 10mm/mV SAD

# Su diagnóstico:

1.- Son la misma taquicardia

2.- Son diferentes: A.- Antidrómica;
B.- Ortodrómica

3.- Son diferentes: A.- Ortodrómica;
B.- Antidrómica

4.- Son diferentes: A.- Antidrómica;
B.- Ventricular

I
aVR
V1
V4
II
aVL
V2
V5
III
aVF
V3
V6
V1

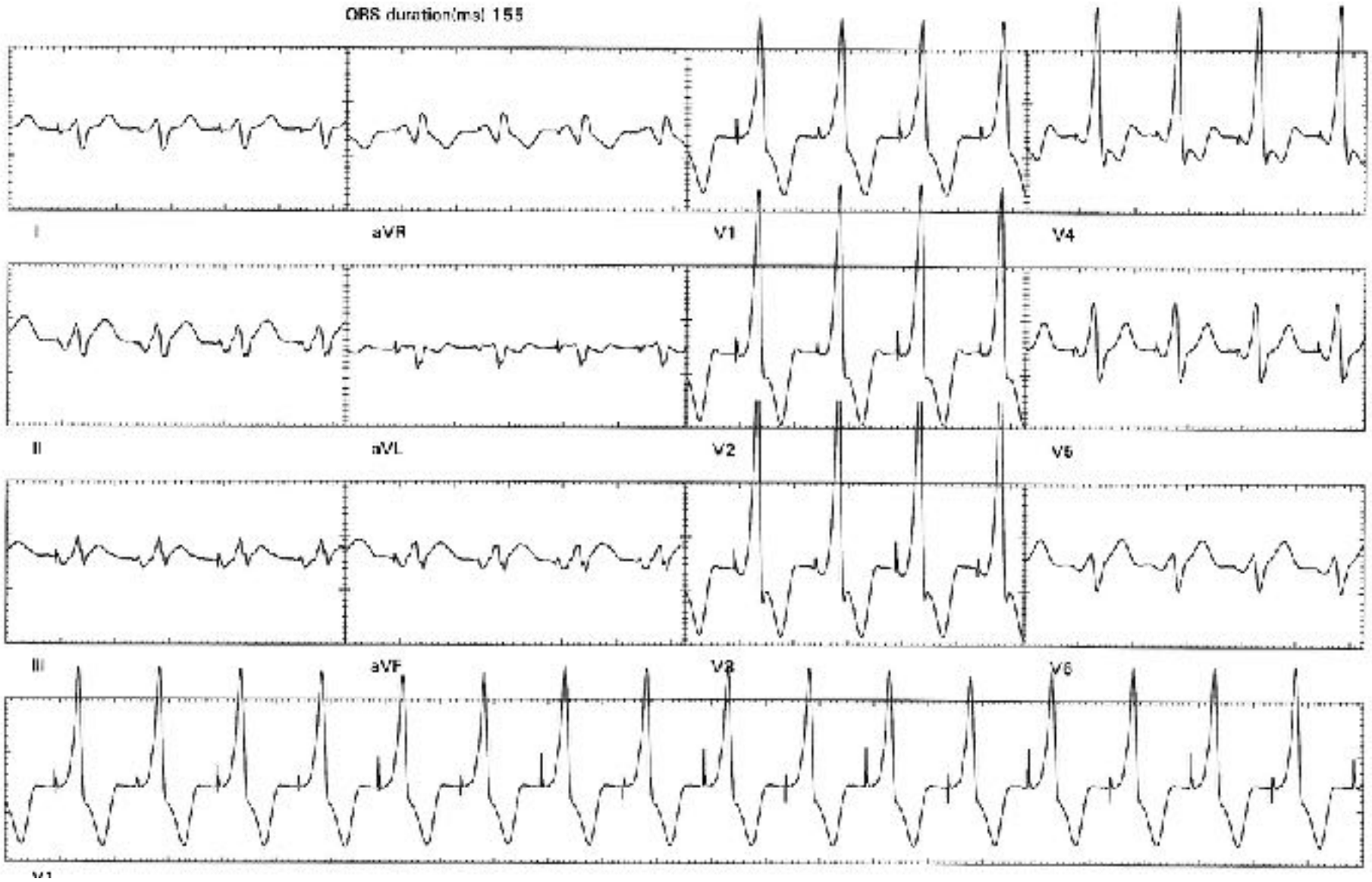
QRS duration(ms) 155
I
aVR
V1
V4
II
aVL
V2
V5
III
aVF
V3
V6
V1

PR interval(ms) ?

QRS duration(ms) 155

I

aVR

V1

V4

II

aVL

V2

V5

III

aVF

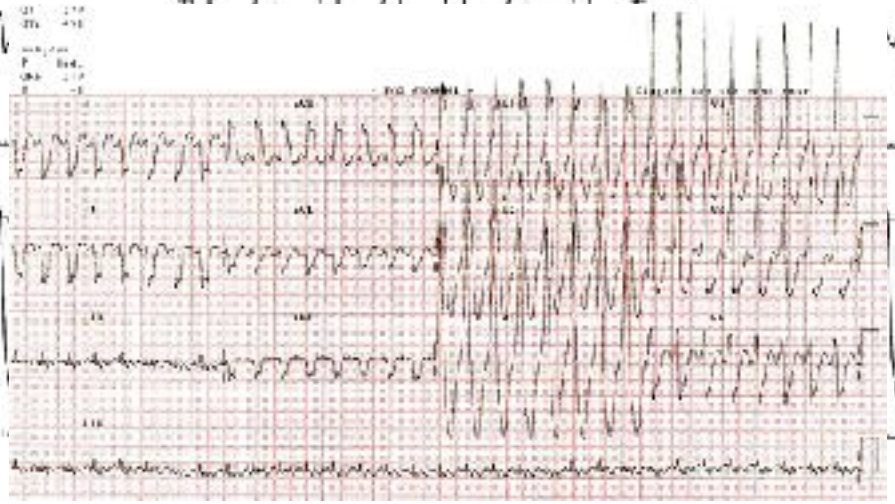

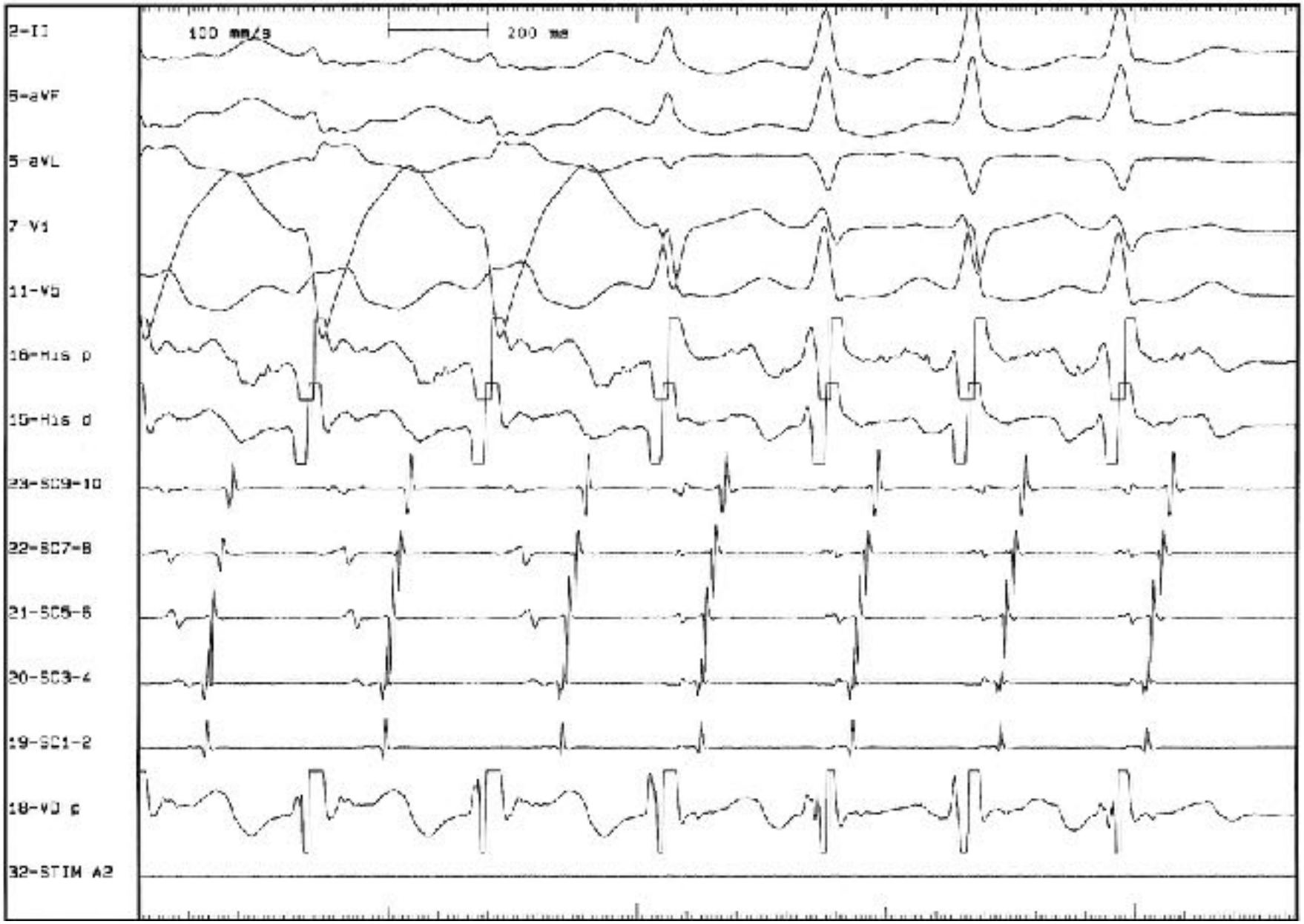
2-II
100 mm/s
200 ms
6-aVF
5-aVL
7-V1
11-V5
16-His p
15-His d
23-SC9-10
22-SC7-8
21-SC5-6
20-SC3-4
19-SC1-2
18-VJ p
32-STIM A2

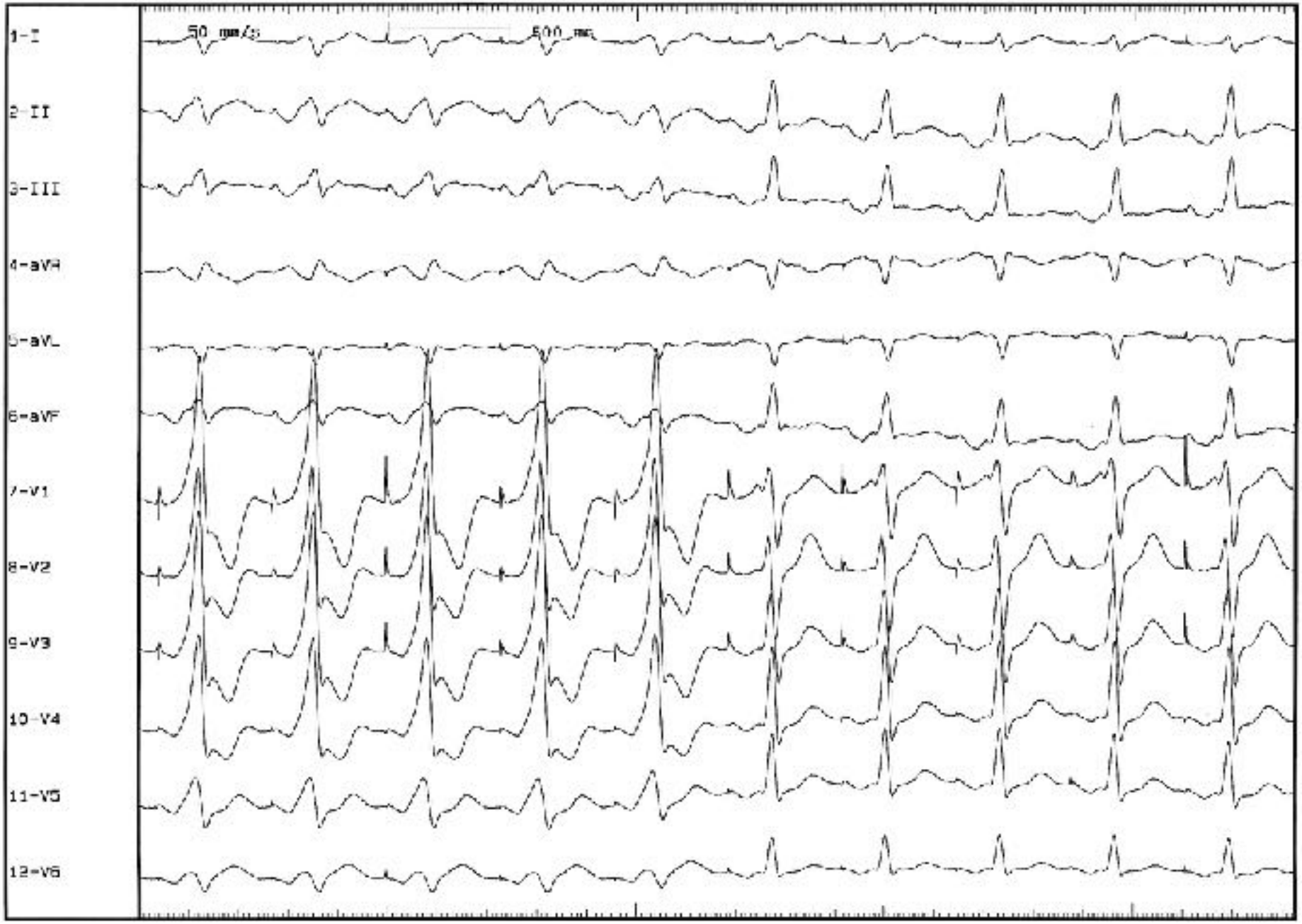
1-I
50 mm/s
500 ms
2-II
3-III
4-aVR
5-aVL
6-aVF
7-V1
8-V2
9-V3
10-V4
11-V5
12-V6

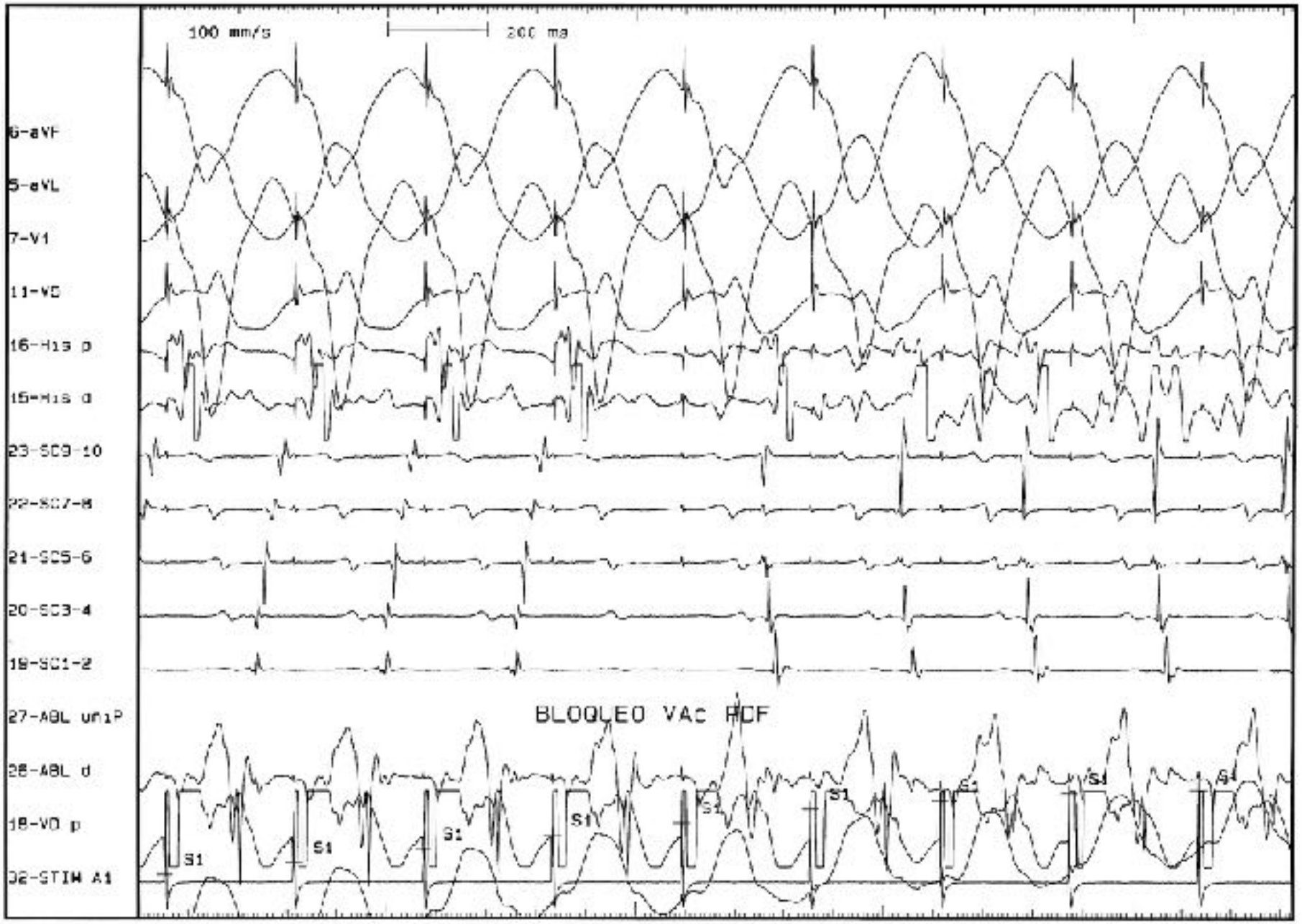
100 mm/s
200 ms
6-aVF
5-aVL
7-V1
11-VD
16-His p
15-His d
23-SC9-10
22-SC7-8
21-SC5-6
20-SC3-4
19-SC1-2
27-ABL uni P
28-ABL d
18-VD p
32-STIM A1
BLOQUEO VAC RCF
S1

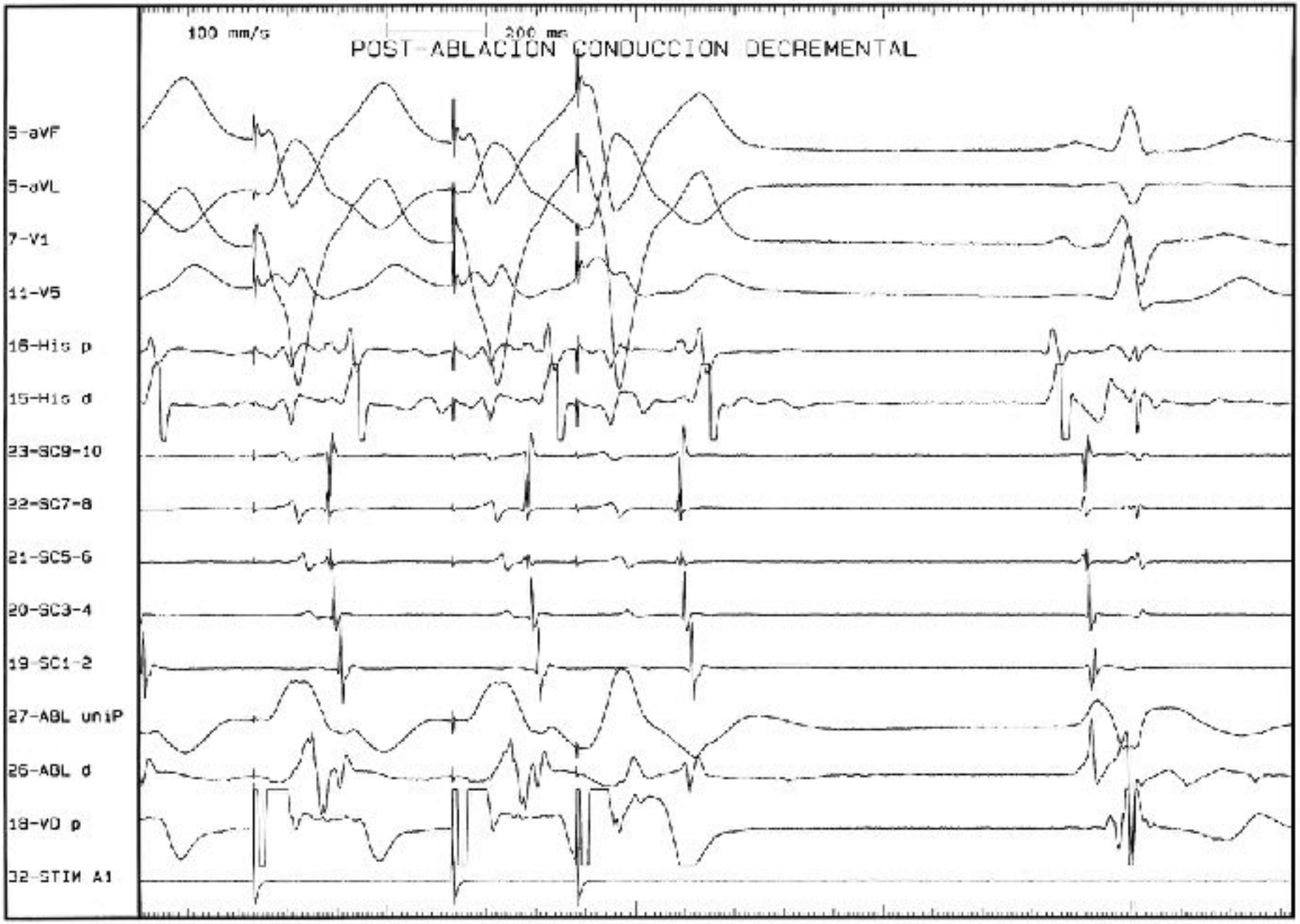
100 mm/s
200 ms
POST-ABLACION CONDUCCION DECREMENTAL
5-aVF
6-aVL
7-V1
11-V5
16-His p
15-His d
23-SC9-10
22-SC7-8
21-SC5-6
20-SC3-4
19-SC1-2
27-ABL uniP
26-ABL d
18-VD p
32-STIM A1

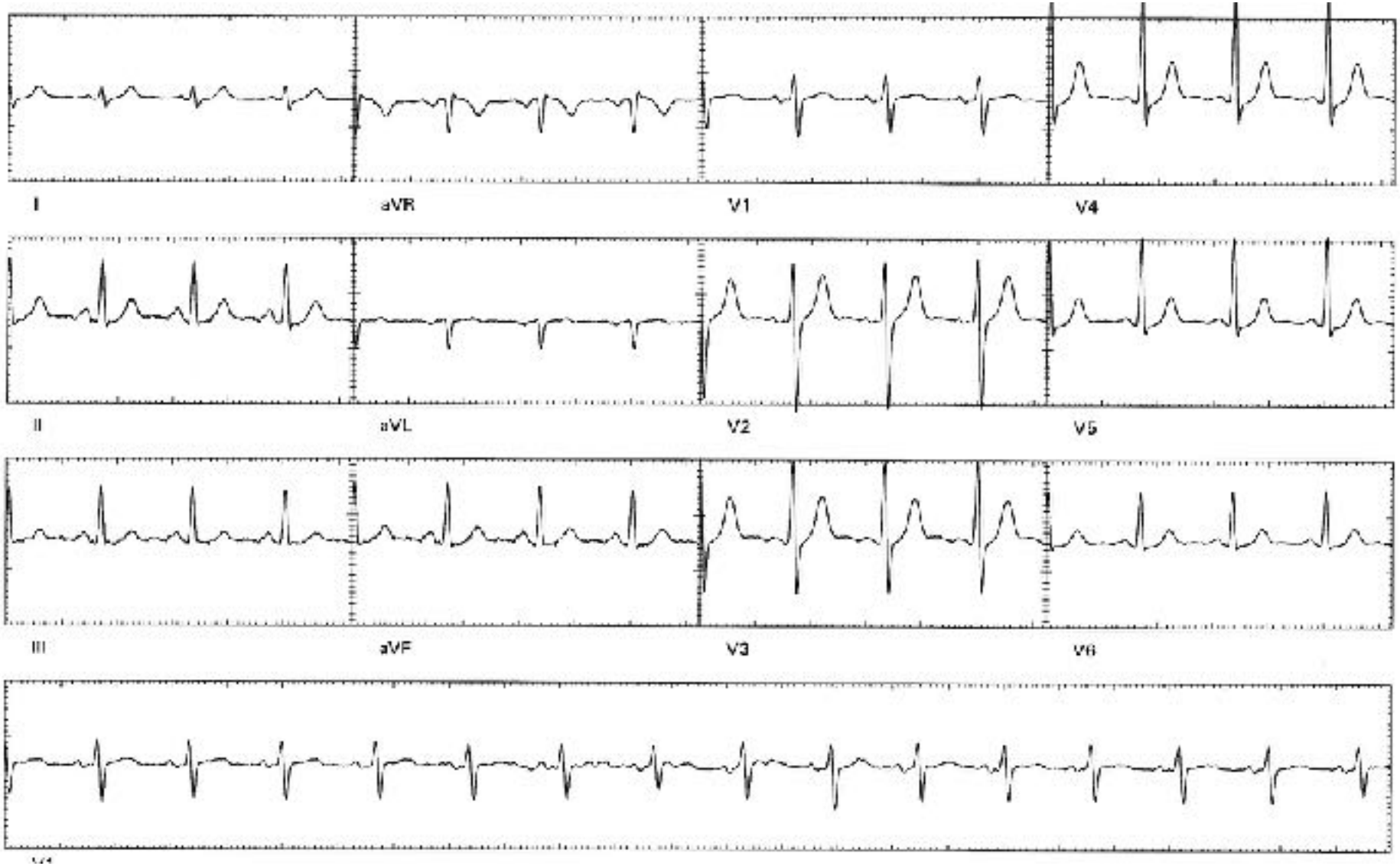
I
aVR
V1
V4
II
aVL
V2
V5
III
aVF
V3
V6

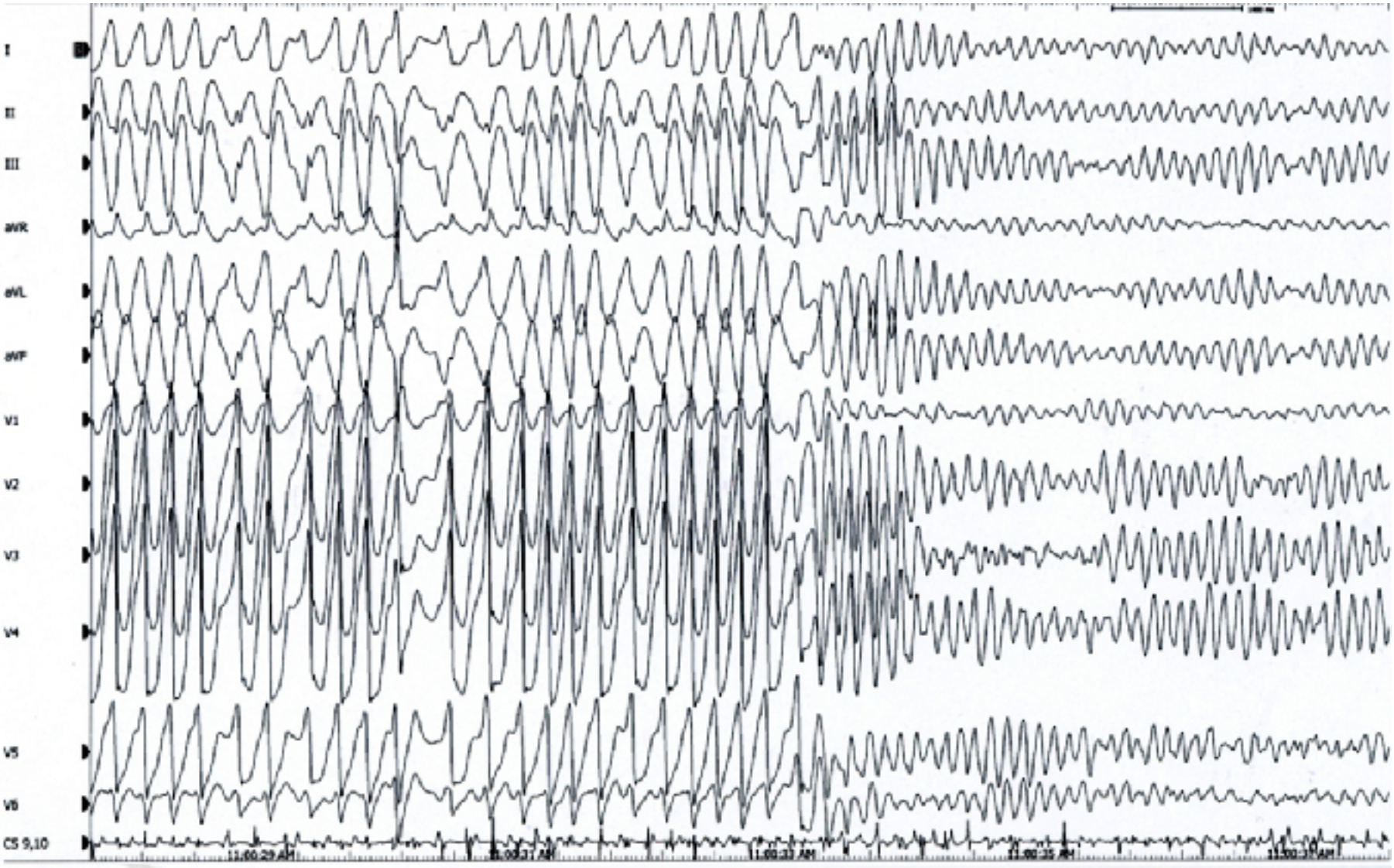
I
II
III
aVR
aVL
aVF
V1
V2
V3
V4
V5
V6
CS 9,10
11:00:29 AM
11:00:31 AM
11:00:33 AM
11:00:35 AM
11:00:37 AM

# Caso 5

**1.- Mujer de 29 años con episodio de palpitaciones de inicio brusco asociadas a sensación de mareo intenso y opresión torácica**

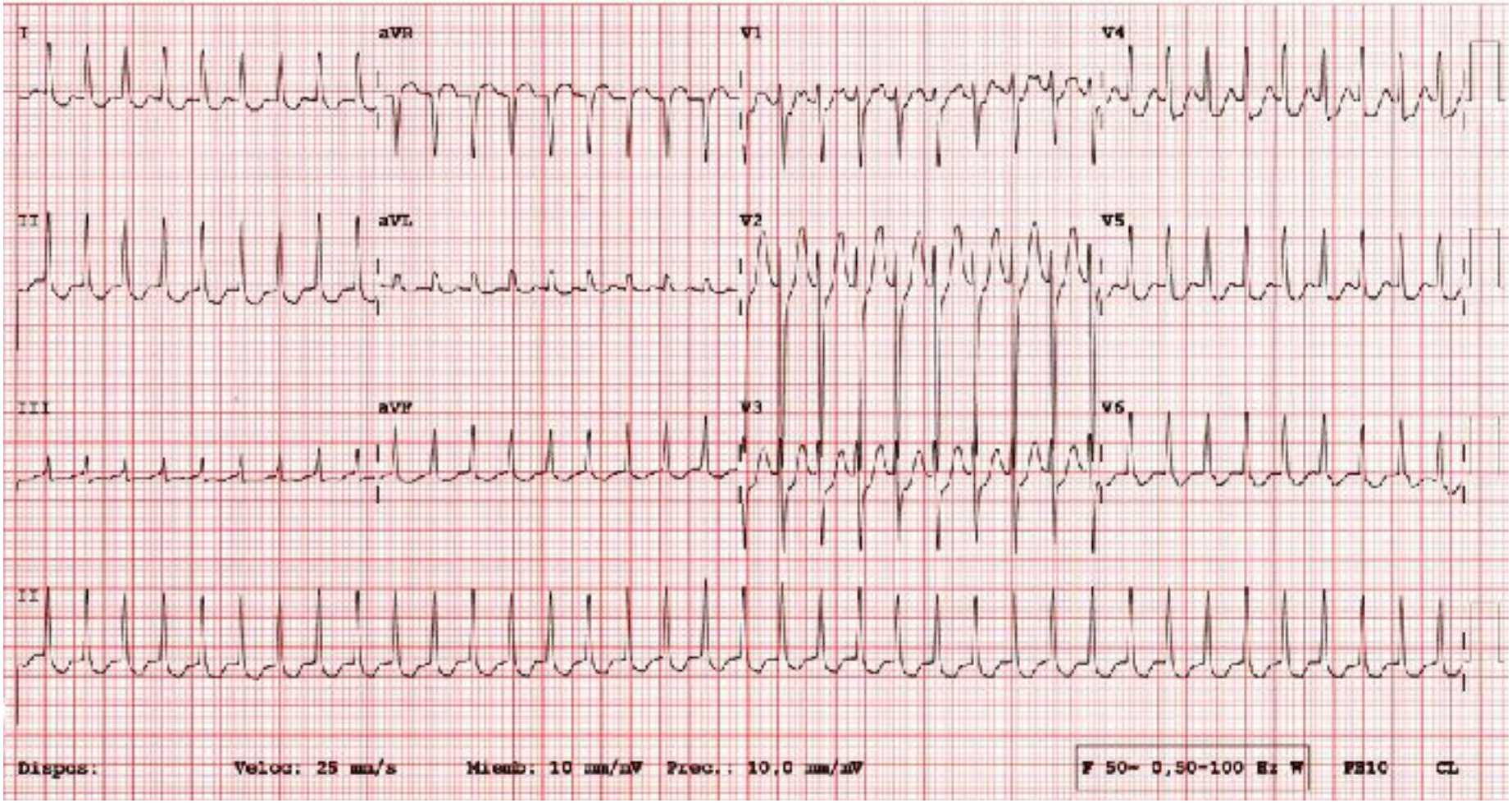
I
aVR
V1
V4
II
aVL
V2
V5
III
aVF
V3
V6
II
Dispos:
Veloc: 25 mm/s
Miemb: 10 mm/mV
Prec.: 10,0 mm/mV
F 50~ 0,50-100 Hz W
FS10
CL

**A.- ¿Cuál es tu diagnóstico?:**

1.- Taquicardia supraventricular (TSV) por taquicardia intranodal
2.- Taquicardia ventricular (TV)
3.- TSV por vía accesoria
4.- Taquicardia sinusal

**B.- ¿Cuál sería la actitud terapéutica en urgencias?:**

1.- Cardioversión eléctrica urgente
2.- Procainamida intravenosa
3.- Amiodarona intravenosa
4.- Adenosina intravenosa

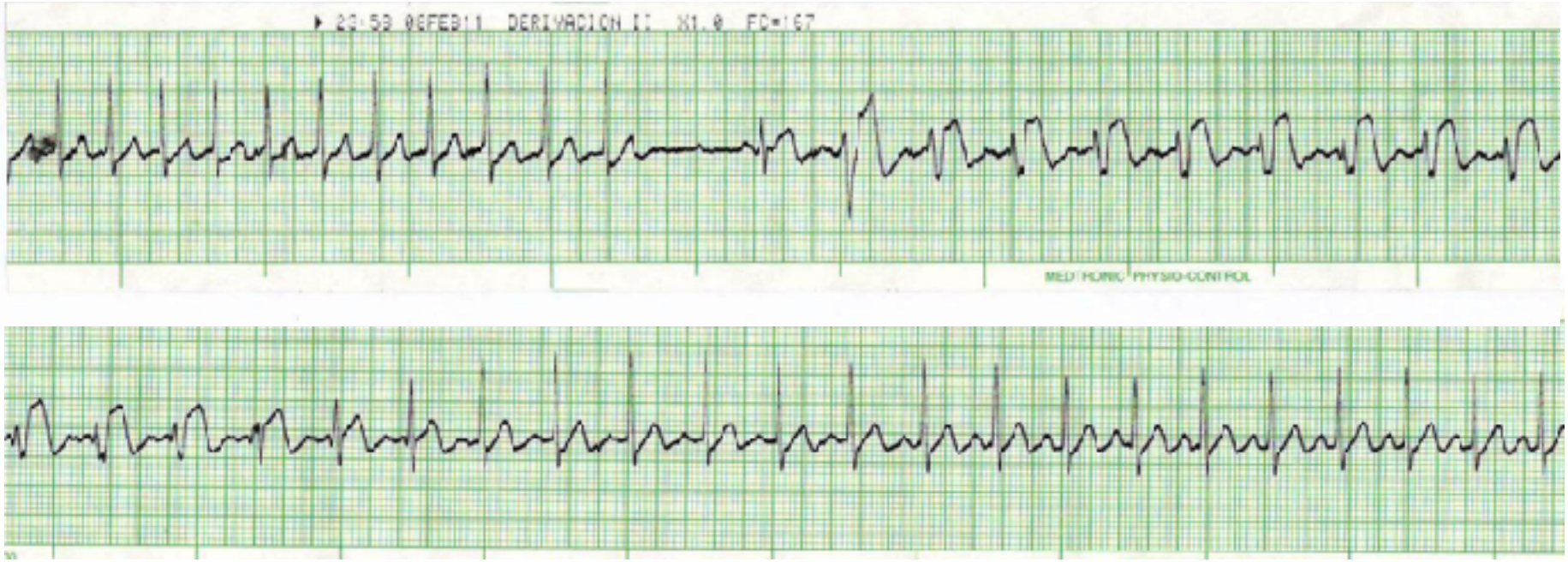


**A.- ¿Cuál es tu diagnóstico?:**

1.- Taquicardia supraventricular (TSV) por taquicardia intranodal

2.- Taquicardia ventricular (TV)

3.- TSV por vía accesoria

4.- Taquicardia sinusal

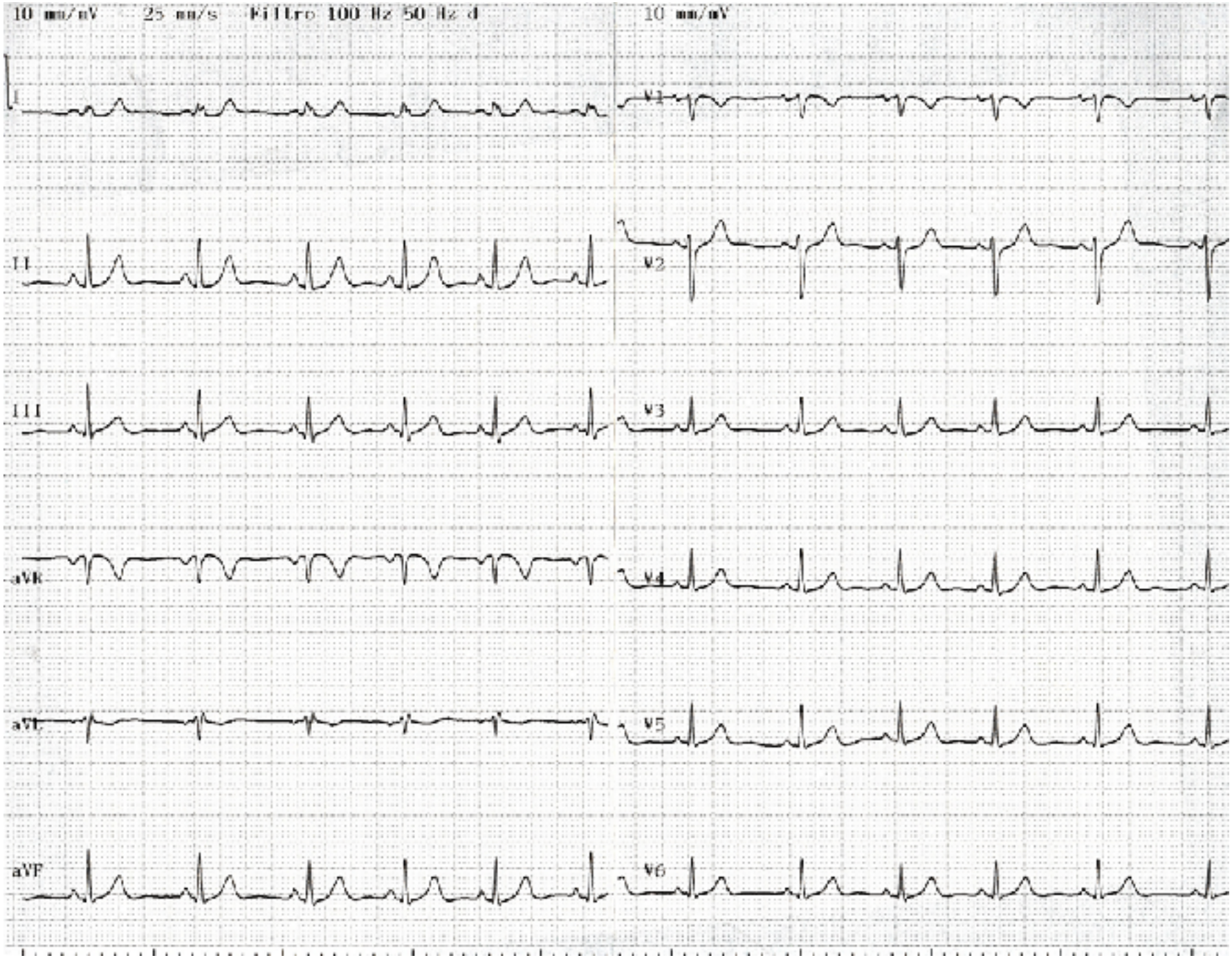
10 mm/mV
25 mm/s
Filtro 100 Hz 50 Hz d
10 mm/mV
I
II
III
aVR
aVL
aVF
V1
V2
V3
V4
V5
V6

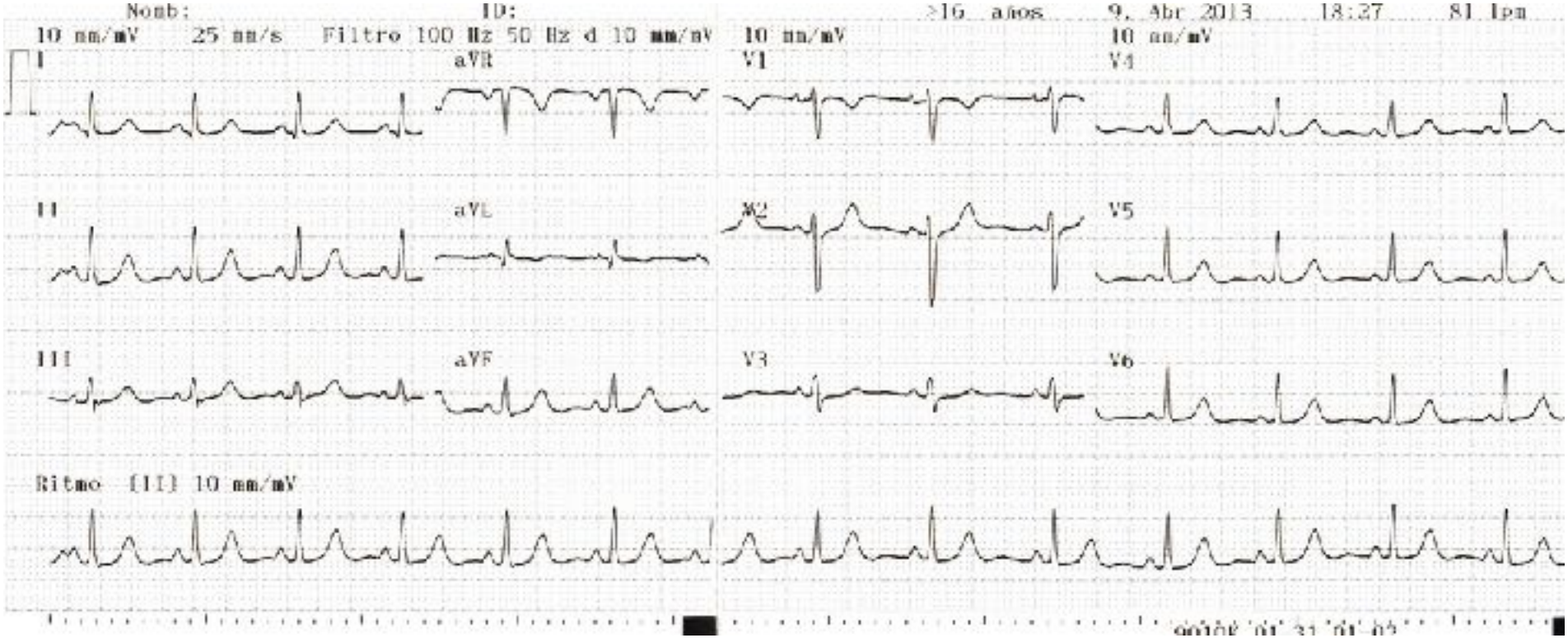


**A.- ¿Cuál es tu diagnóstico?:**

1.- Taquicardia supraventricular (TSV) por taquicardia intranodal

2.- Taquicardia ventricular (TV)

3.- TSV por vía accesoria

4.- Taquicardia sinusal

**B.- ¿Cuál sería la actitud terapéutica posterior?:**

1.- Amiodarona oral
2.- EEF y ablación del substrato de la arritmia
3.- Beta-bloqueantes
4.- Flecainida oral

**¿Alguna prueba previa?**

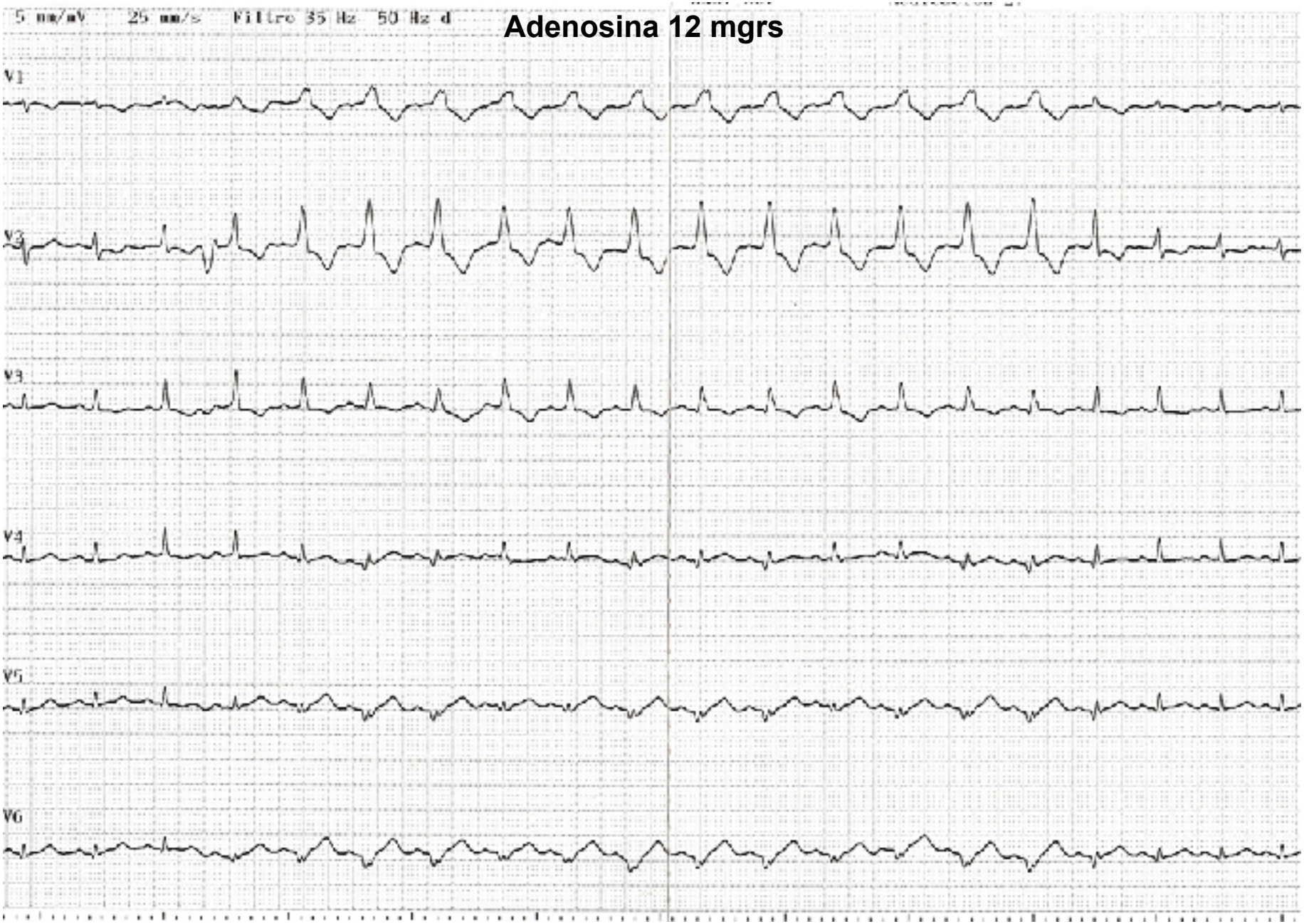
5 mm/mV 25 mm/s Filtro 35 Hz 50 Hz d
Adenosina 12 mgrs
V1
V3
V3
V4
V5
V6

# 12mgrs. de Adenosina IV:

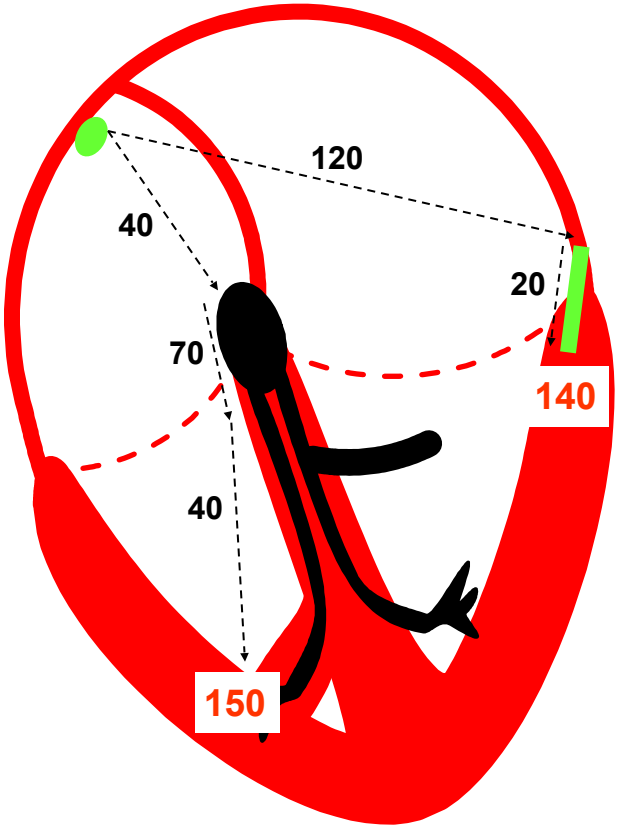


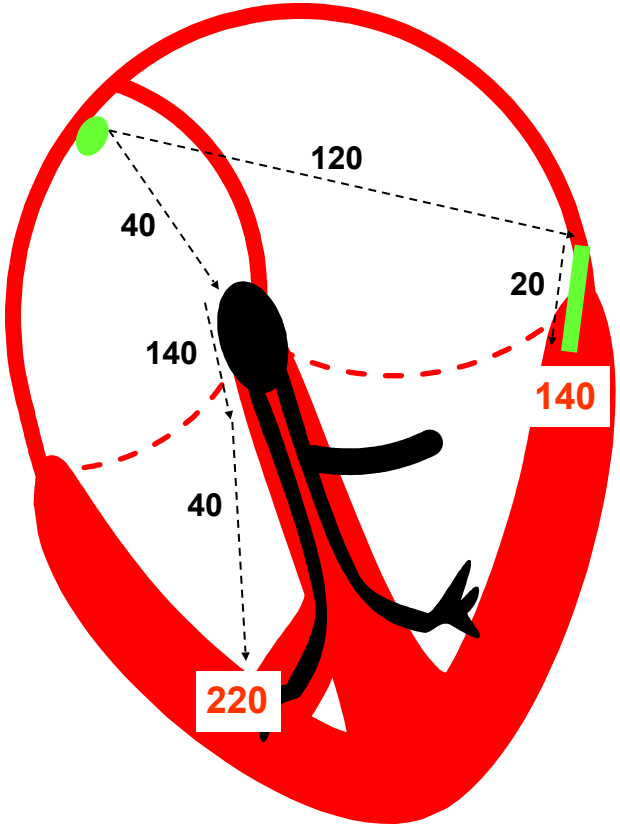

# …ya en urgencias….

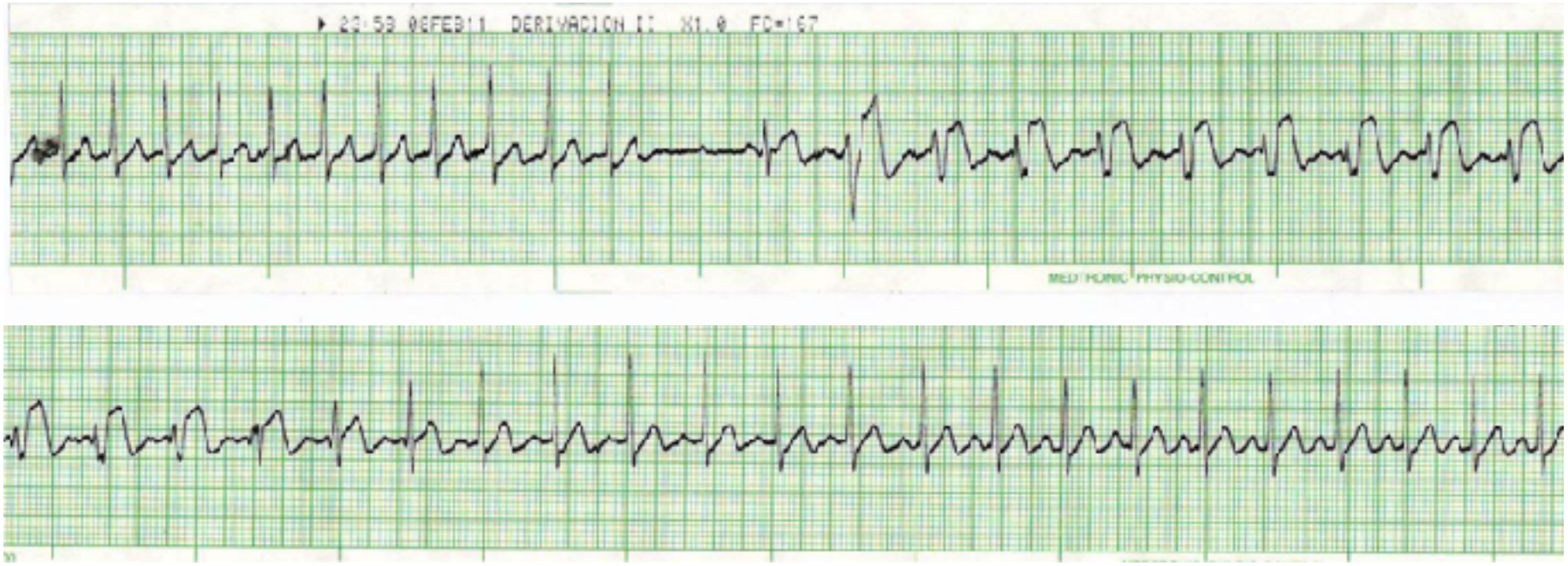

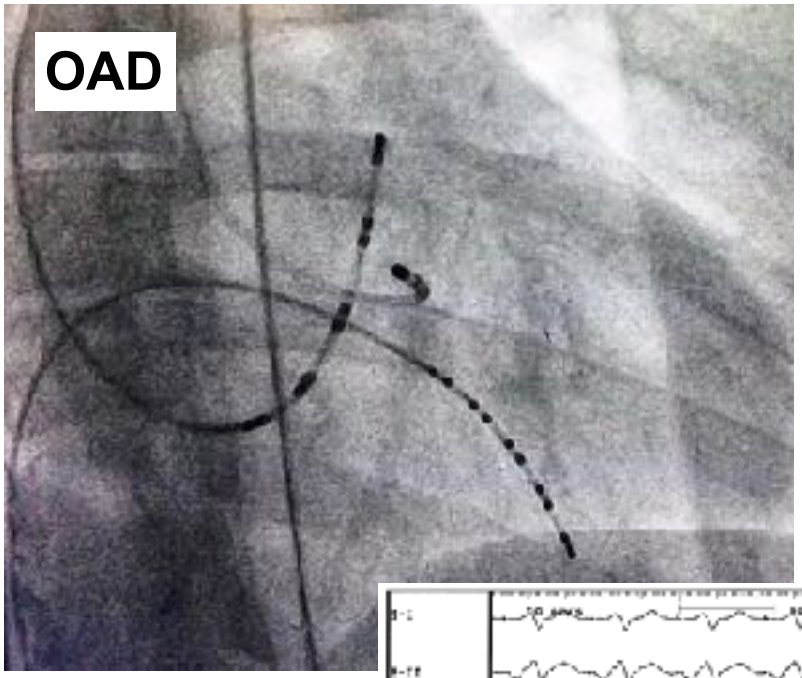
OAD

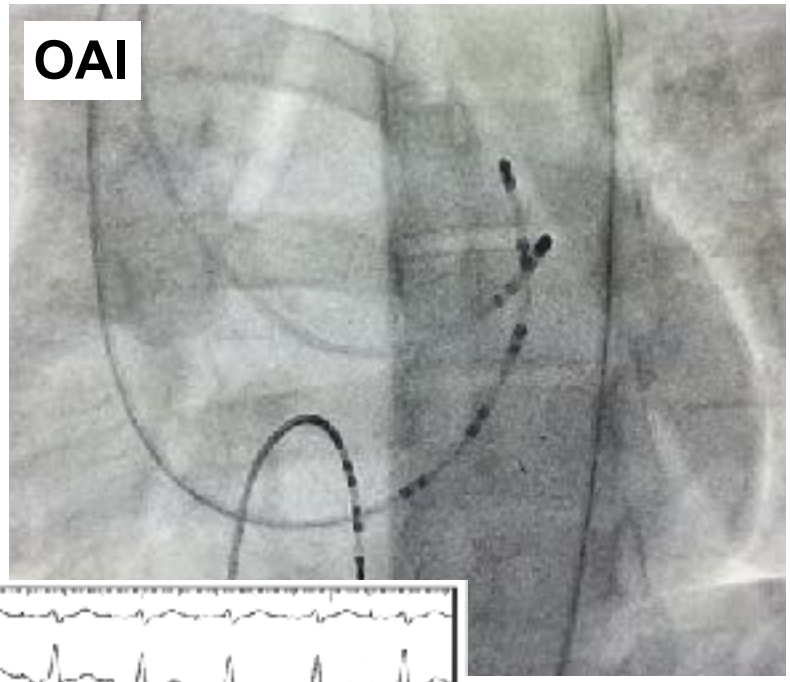
OAI

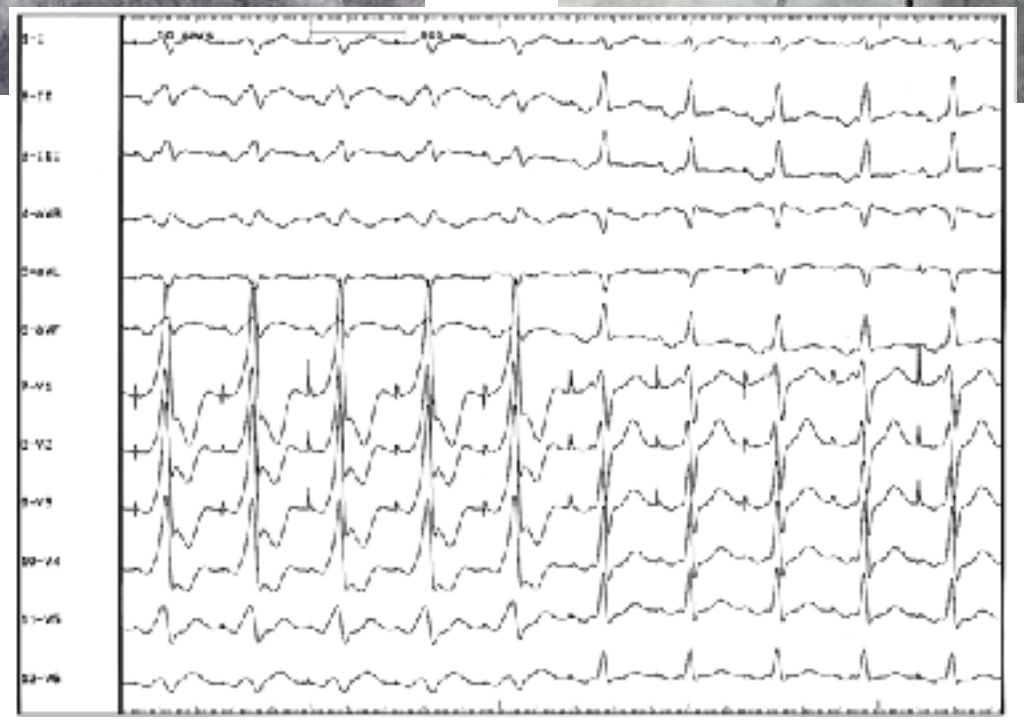

# ¿Alguna prueba posterior?

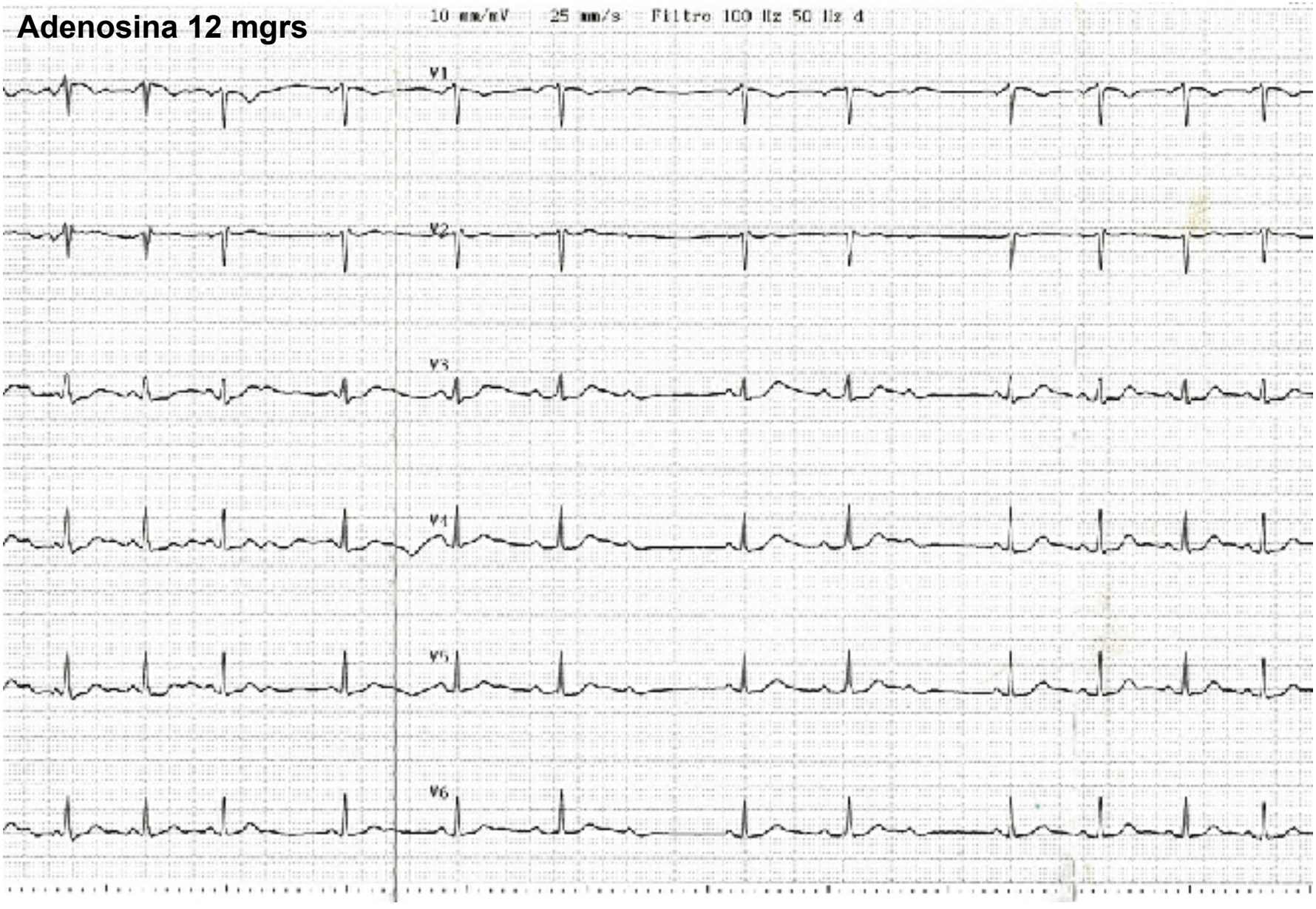

# Caso 6

## Mujer de 14 años

-No AP de interés ni síntomas previos

-Tos y disnea de esfuerzo de 7 días

-AP: estertores dispersos bilaterales

-AC: RsCsRs a 160 l.p.m.
S. Pansistólico ++ en punta.

-Hepatomegalia de 3 cms.

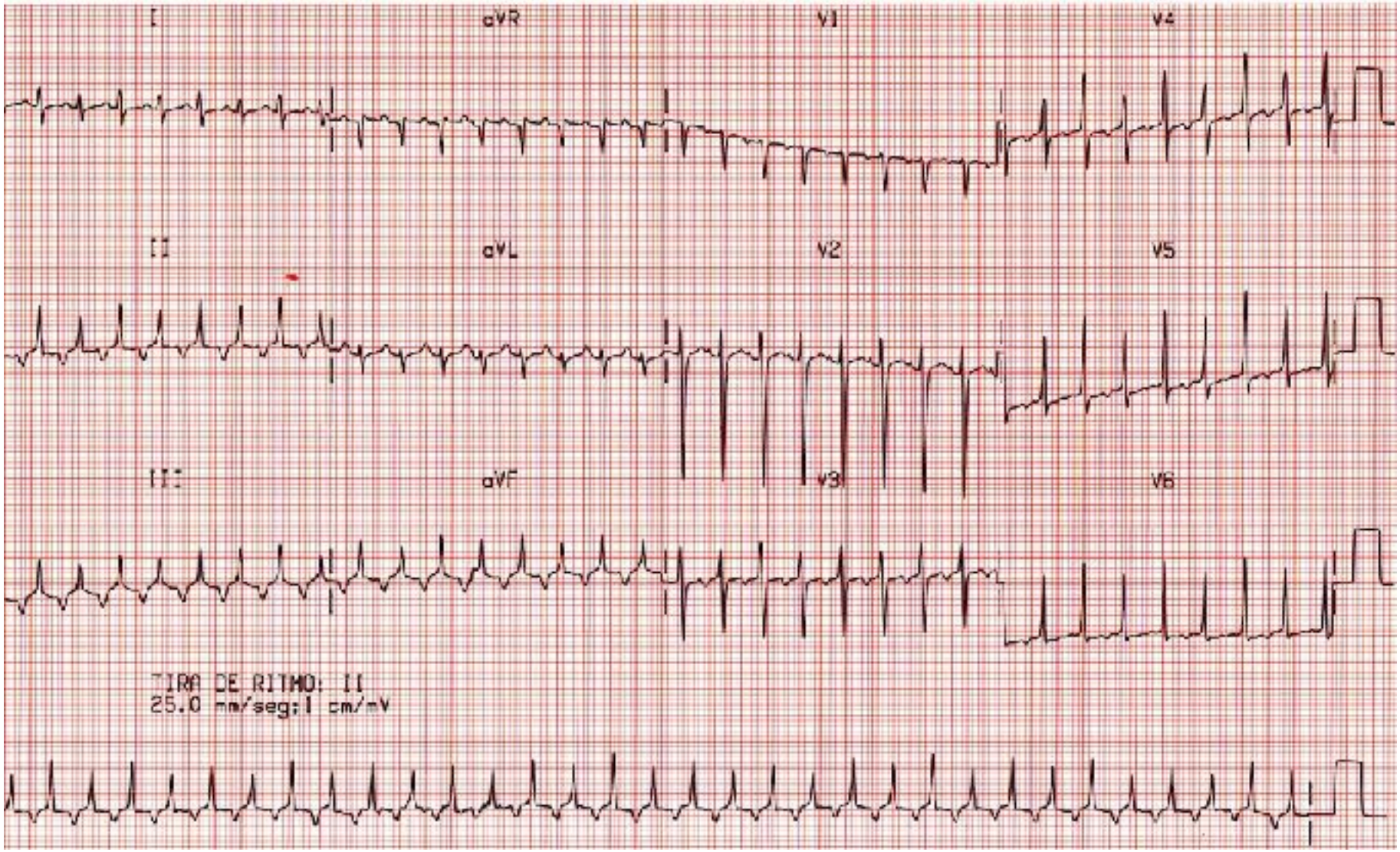
I
aVR
V1
V4
II
aVL
V2
V5
III
aVF
V3
V6
TIRA DE RITMO: II
25.0 mm/seg;1 cm/mV

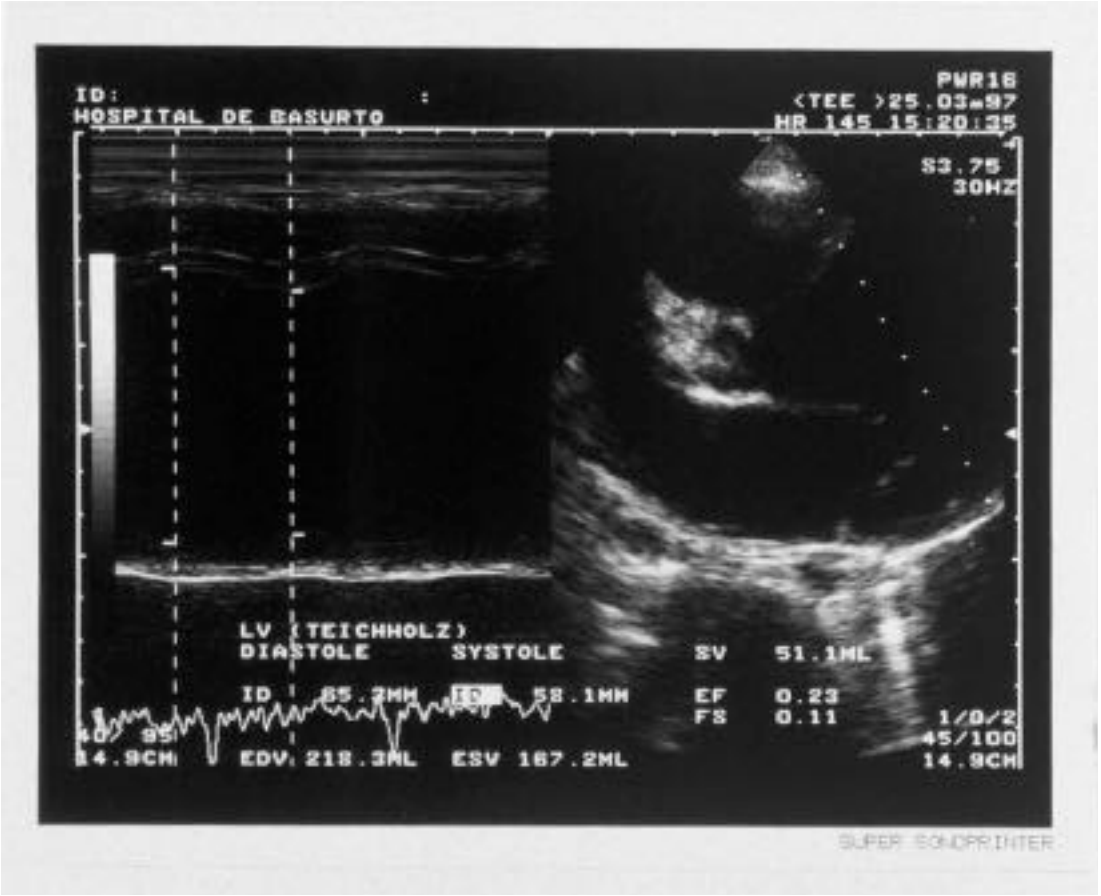


- DTD-VI: 65,3 mm
- DTS-VI: 51 mm
- FE-VI: 0,23
- IM severa

# Diagnóstico:

1.- Miocarditis aguda

2.- Miocardiopatía dilatada

3.- Taquimiocardiopatía

4.- Endocarditis V. mitral

# Qué hacer:

1.- Diuréticos, digitálicos y, si tolera, vasodilatadores

2.- CV eléctrica

3.- Amiodarona IV

4.- Adenosina IV

- **Día 1:** digoxina 0,20 mgrs IV/12 horas
  Furosemida 20 mgrs IV/12 horas (+ ClK)
- **Día 2:** digoxina 0,20 mgrs IV/12 horas
  Furosemida 20 mgrs IV/12 horas (+ ClK)
  Verapamil 5 mgrs IV en bolo (R.S. transitorio)
  1 mgr/h. en perfusión. A las 4h:
  2 mgr/h. en perfusión: R.S. mantenido)
- **Día 3:** Stop digoxina, furosemida y ClK.
  Verapamil 0,75 mgrs/h. en perfusion (en R.S.)
  Atenolol 25 mgrs./12 horas (p.o.)

**A los 15 min. de la 2ª dosis de atenolol: FV**

# Qué hacer:

1.- Diuréticos, digitálicos y, si tolera, vasodilatadores. No verapamil ni Beta-B

2.- CV eléctrica

3.- Amiodarona IV

4.- Adenosina IV

# Ya estabilizada, diagnóstico:

1.- Taquicardia auricular baja

2.- TIN no común

3.- TC ortodrómica Vac tipo Coumel (largos tiempos de conducción)

4.- TC automática de la unión AV

# Ya estabilizada, diagnóstico:

**Adenosina: 6 mgrs. IV**

**Y no:**

# Ya estabilizada, diagnóstico:

1.- Taquicardia auricular baja

2.- TIN no común

3.- TC ortodrómica Vac tipo Coumel (largos tiempos de conducción)

4.- TC automática de la unión AV

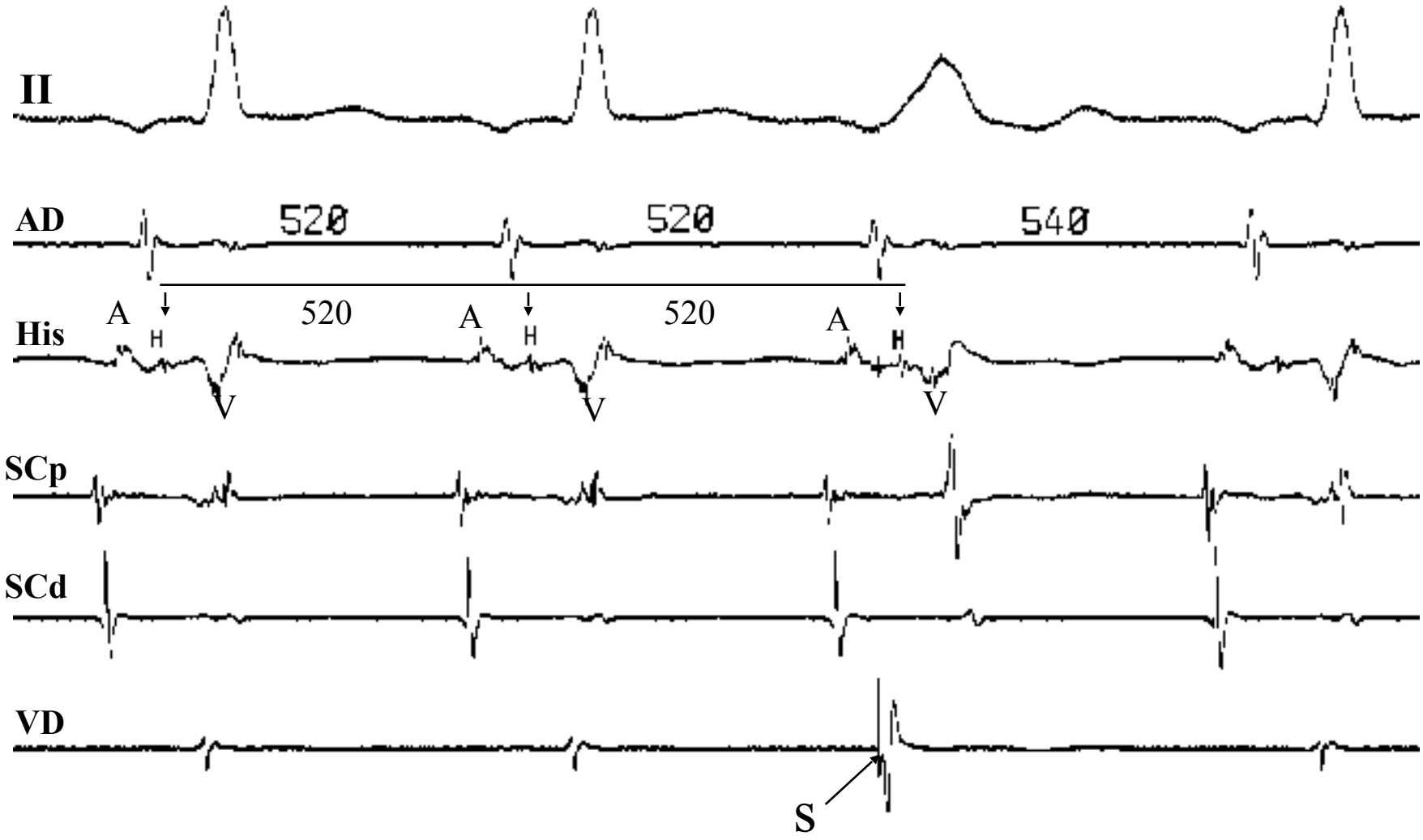
II
AD
520
520
540
His
A
H
520
A
H
520
A
H
V
V
V
SCp
SCd
VD
S

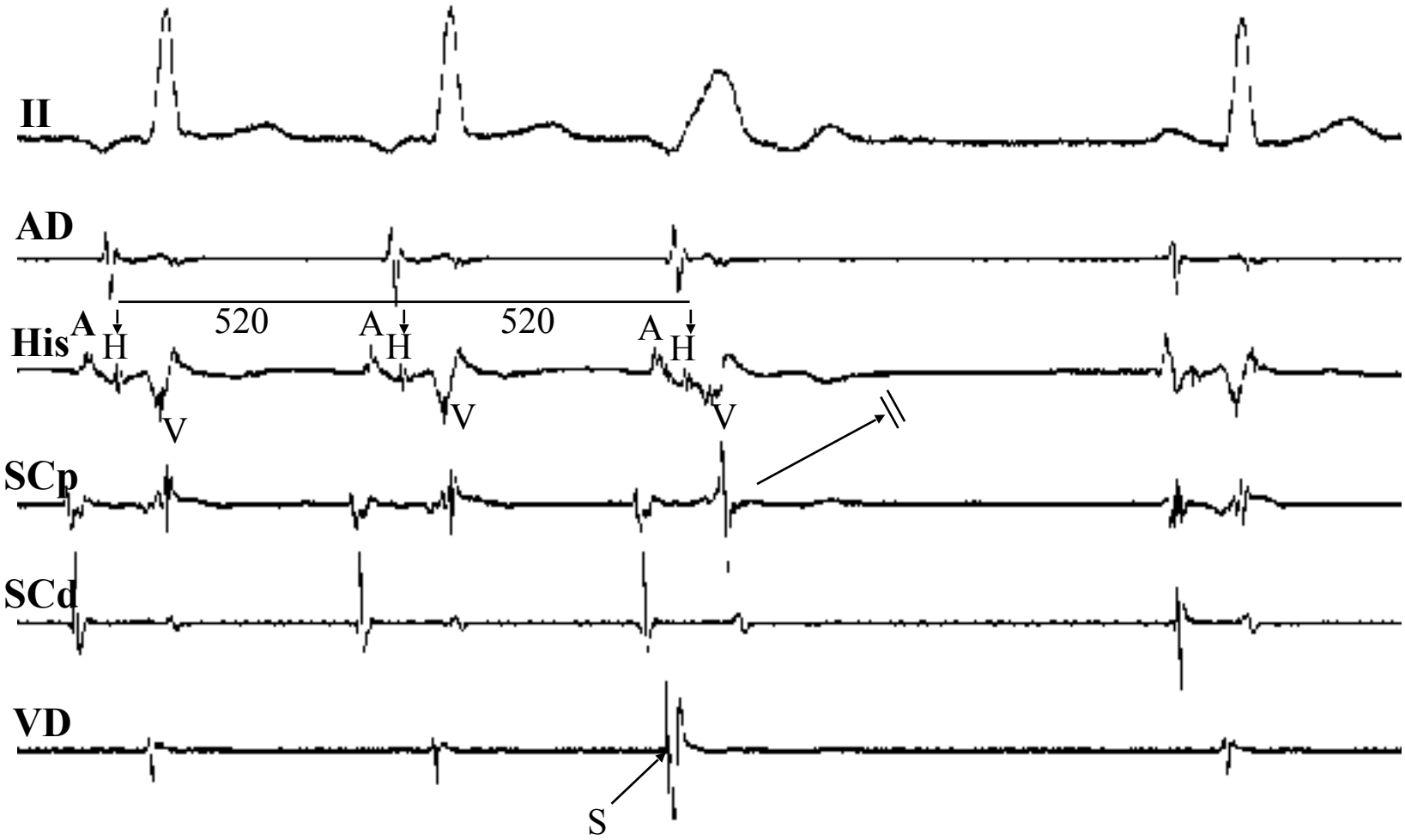
II
AD
His
A
H
V
520
A
H
V
520
A
H
V
SCp
SCd
VD
S

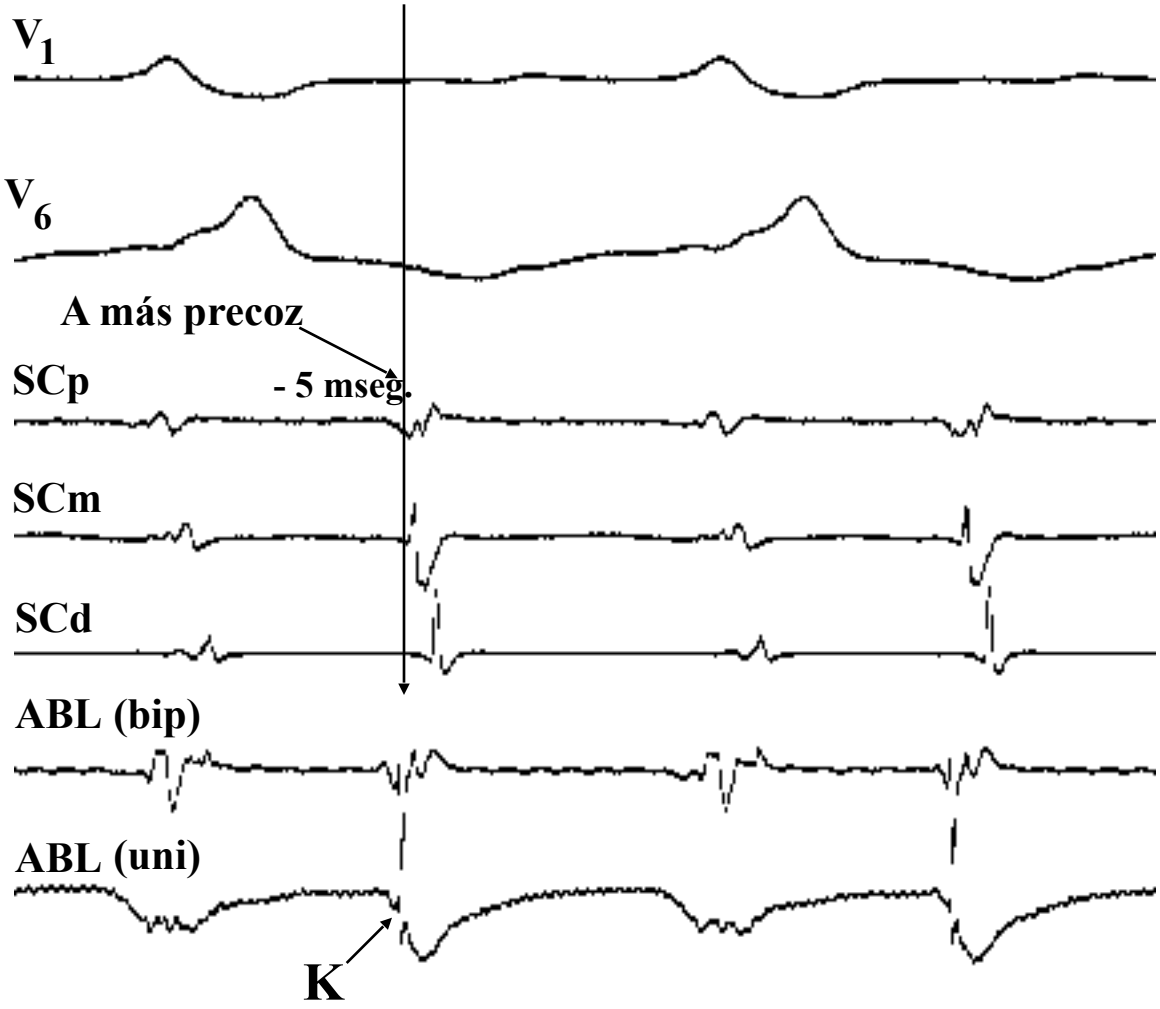
V1
V6
A más precoz
SCp
- 5 mseg.
SCm
SCd
ABL (bip)
ABL (uni)
K

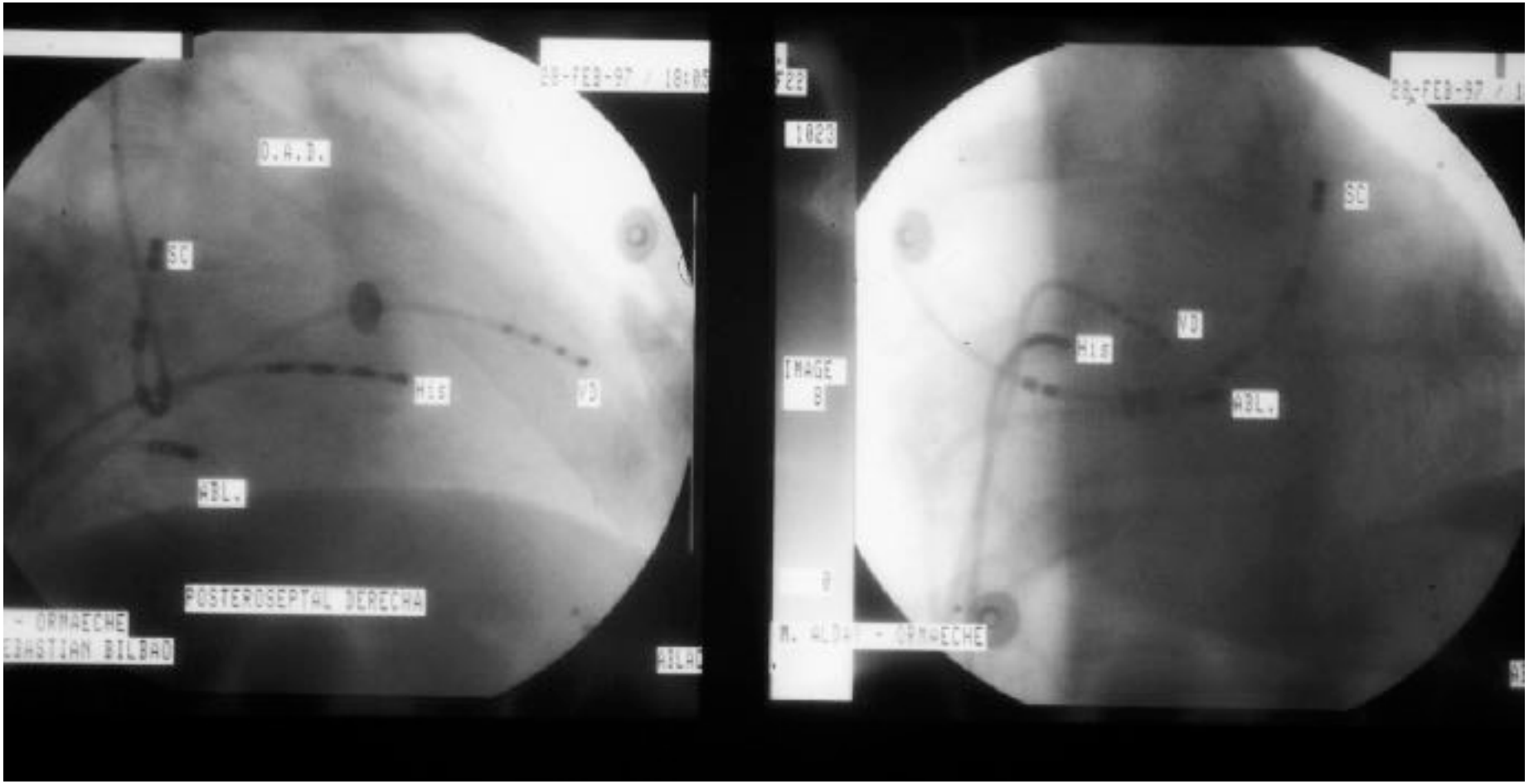
SG
HBE
VD
ABLV
POSTEROSEPTAL DERECHA
1028
IMAGE
SG
VD
HIS
ABLV

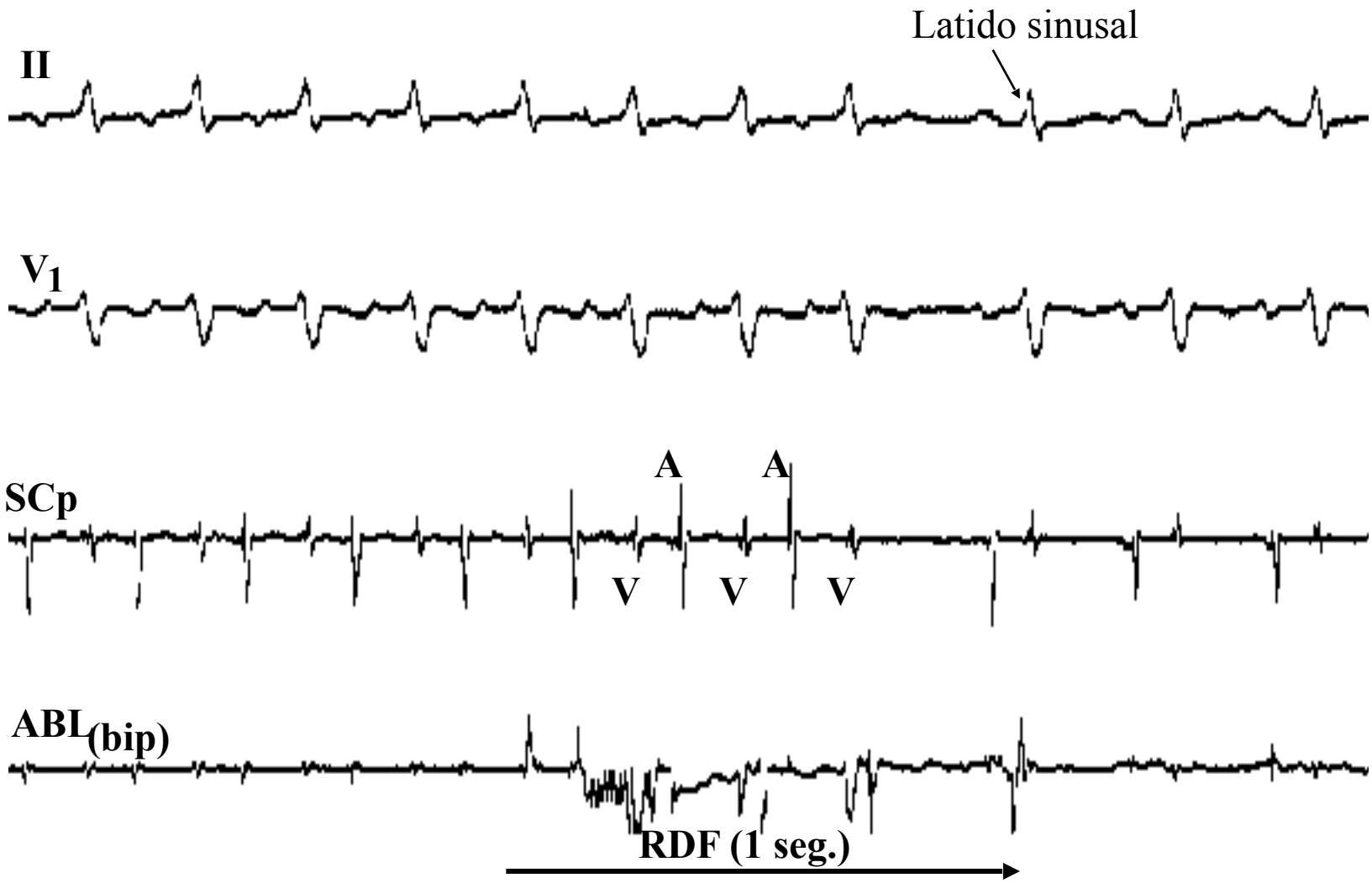
Latido sinusal
II
V1
SCp
A
A
V
V
V
ABL(bip)
RDF (1 seg.)

# Caso 7

## Mujer de 38 años

-No otros AP de interés.

-Episodios de palpitaciones paroxísticas desde hace años

-Ingresa por nuevo episodio

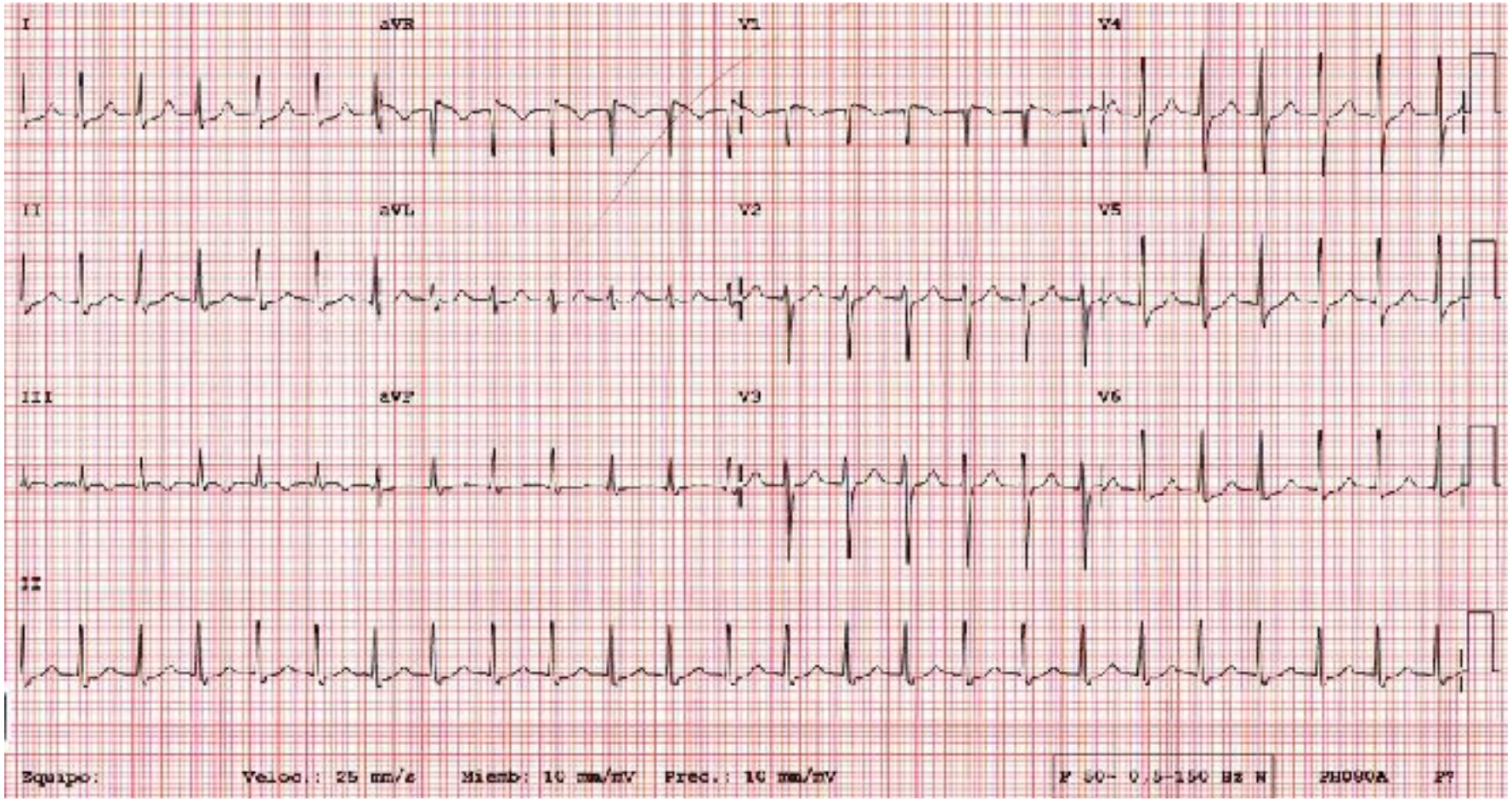
I
aVR
V1
V4
II
aVL
V2
V5
III
aVF
V3
V6
II
Equipo:
Veloc.: 25 mm/s
Miemb: 10 mm/mV
Prec.: 10 mm/mV
F 60- 0.5-150 Hz N
2H090A
P7

# Cuál es tu diagnóstico:

1.- Taquicardia auricular

2.- TIN común

3.- TC ortodrómica Vac

4.- Flutter auricular

# Qué hacer:

1.- Adenosina IV/M. vagales

2.- Procainamida/amiodarona IV

3.- CV eléctrica

4.- Verapamil IV

# Adenosina IV 12 mgrs.

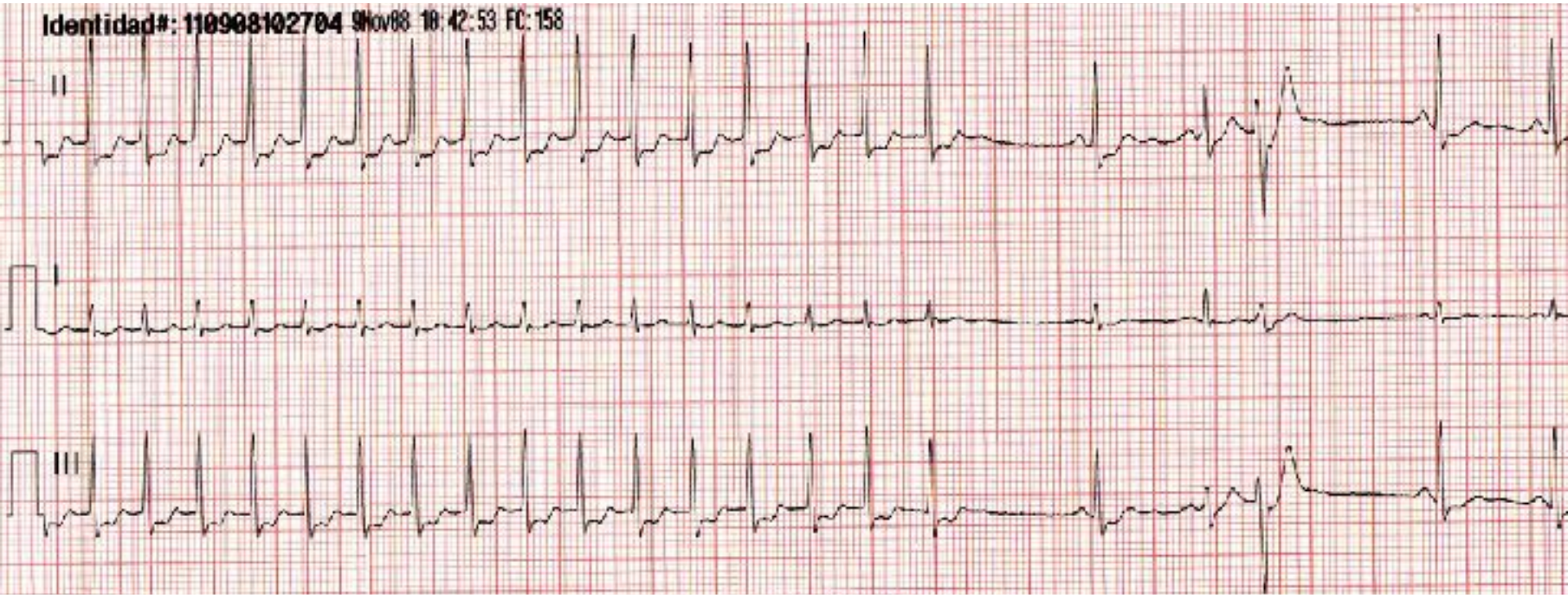

# Cuál es tu diagnóstico:

1.- Taquicardia auricular

2.- TIN común

3.- TC ortodrómica Vac

4.- Flutter auricular

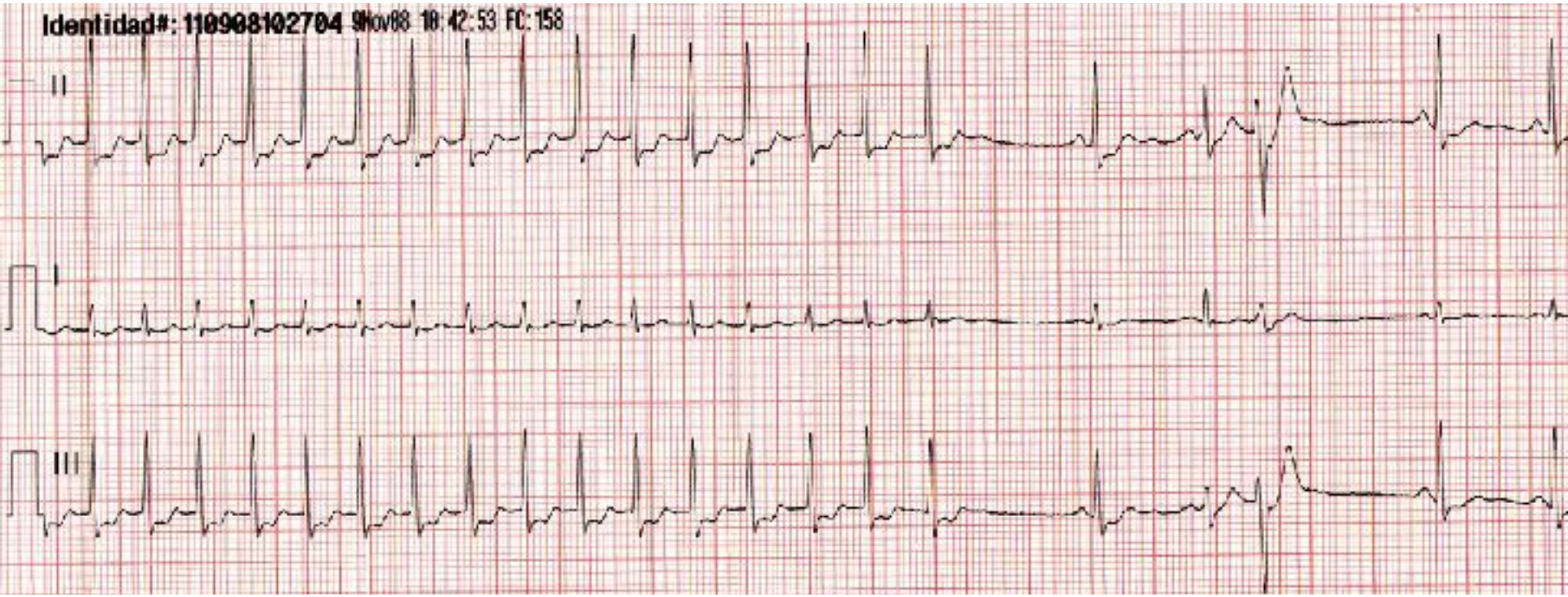
Identidad#: 110908102704 9Nov08 10:42:53 FC:158
II
I
III

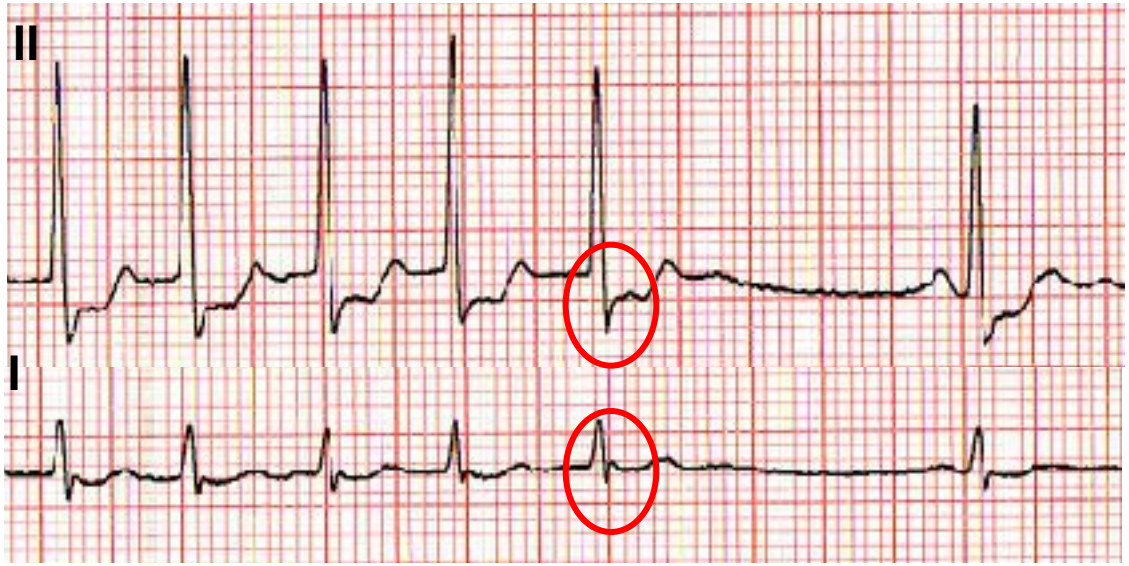
II
I

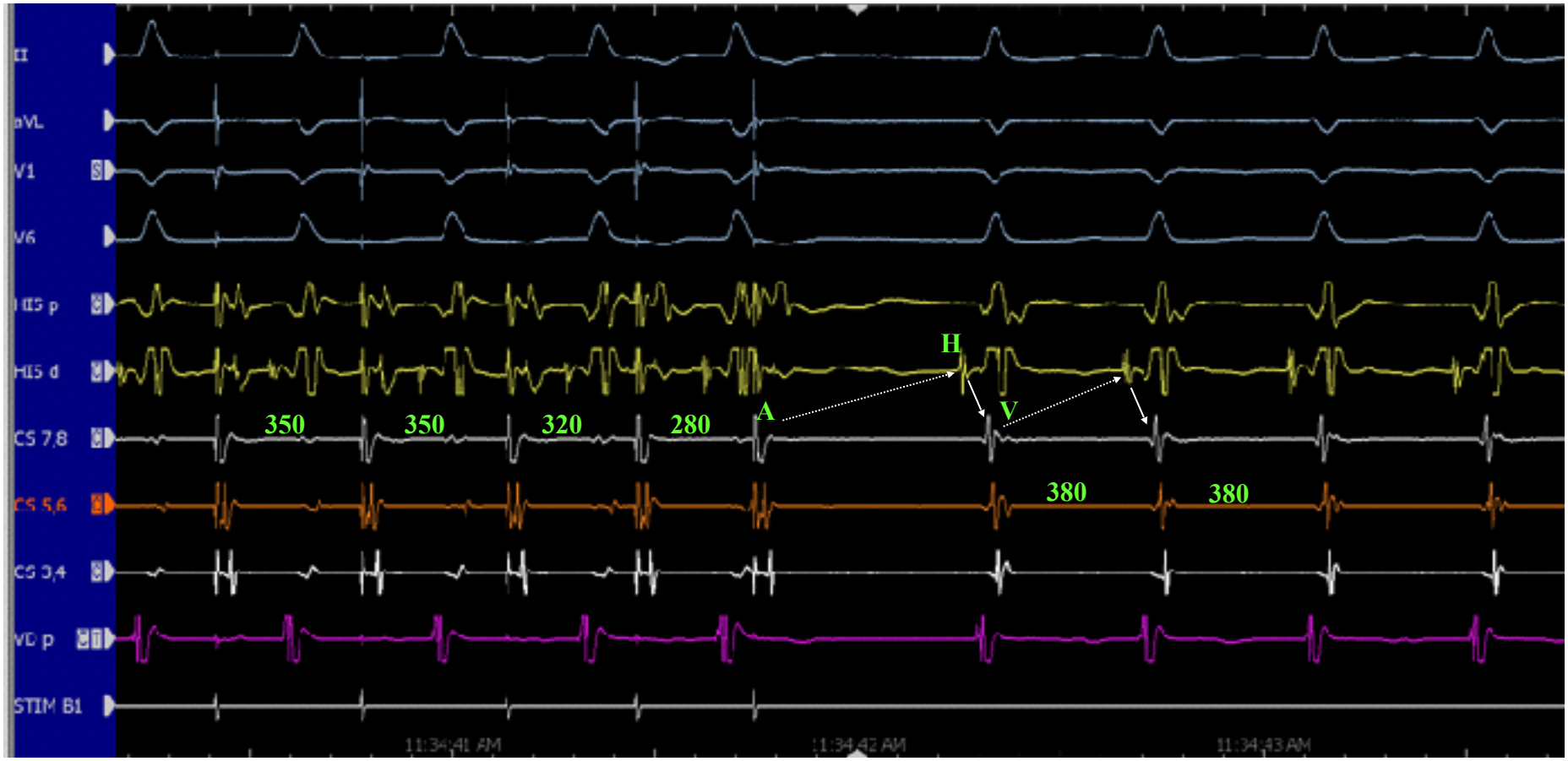
II
aVL
V1
V6
HIS p
HIS d
CS 7,8
CS 5,6
CS 3,4
VD p
STIM B1
H
A
V
350
350
320
280
380
380
11:34:41 AM
11:34:42 AM
11:34:43 AM

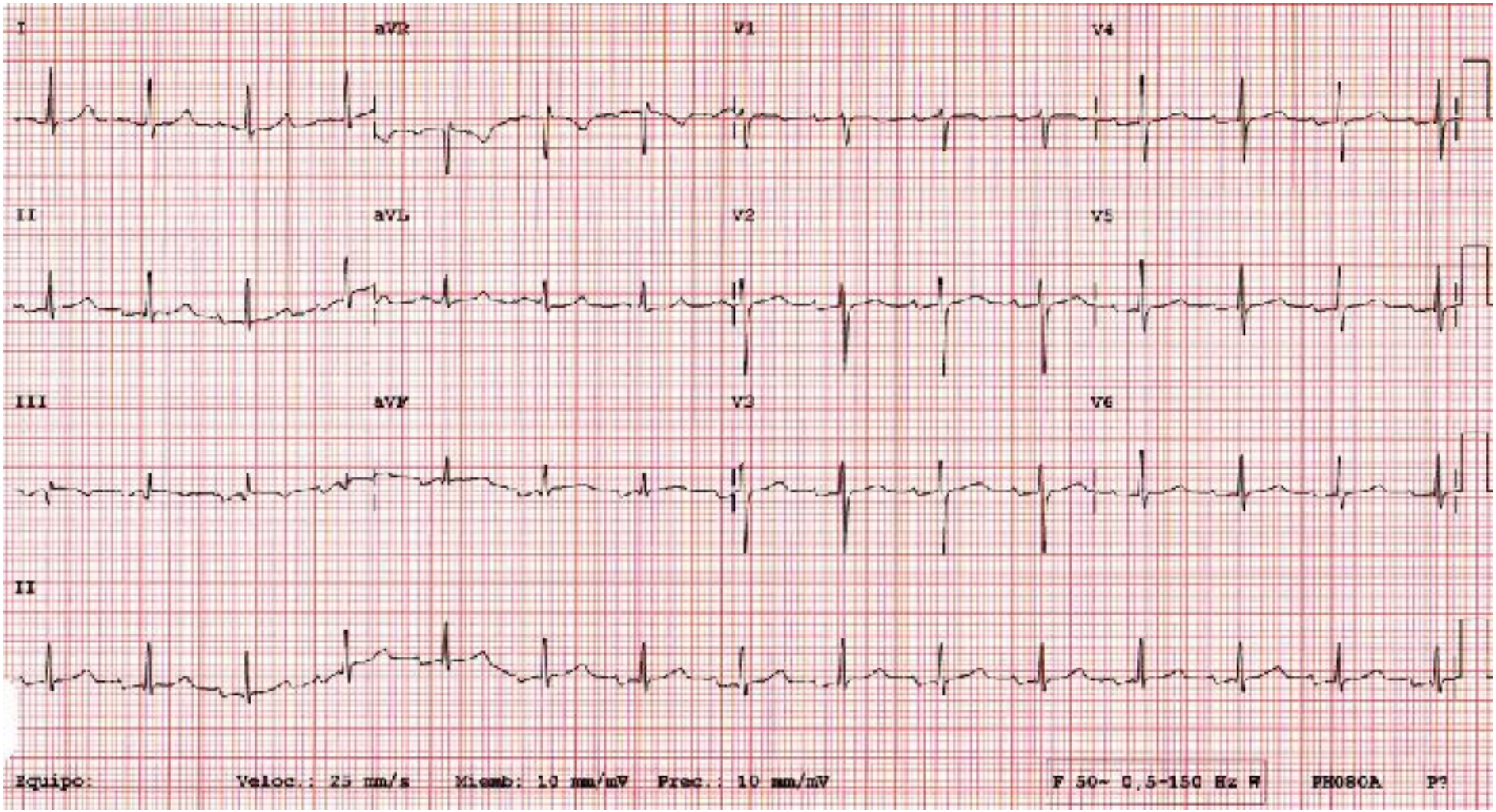
I
aVR
V1
V4
II
aVL
V2
V5
III
aVF
V3
V6
II
Equipo:
Veloc.: 25 mm/s
Miemb: 10 mm/mV
Prec.: 10 mm/mV
F 50~ 0,5-150 Hz M
PH080A

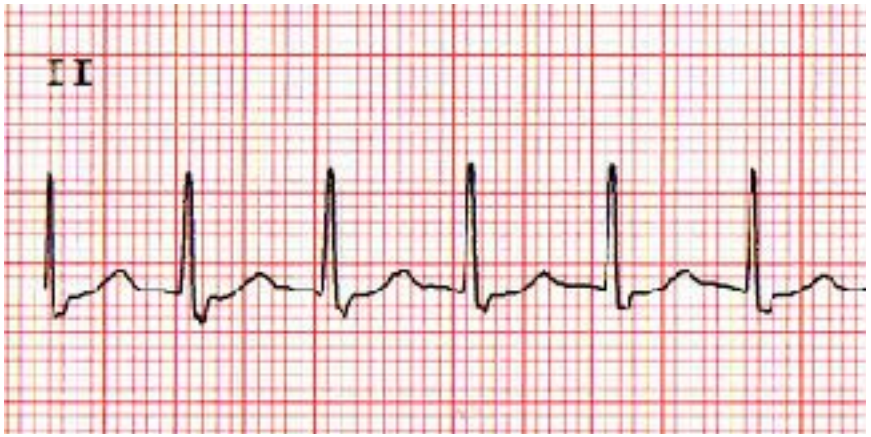
II

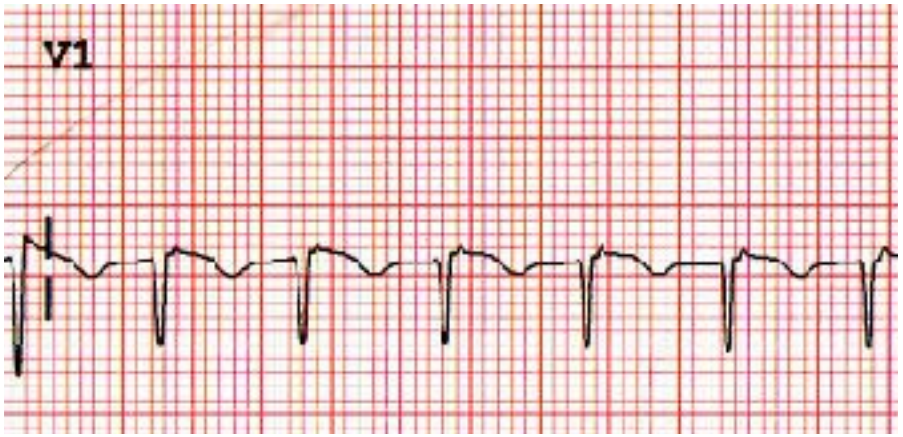
V1

II

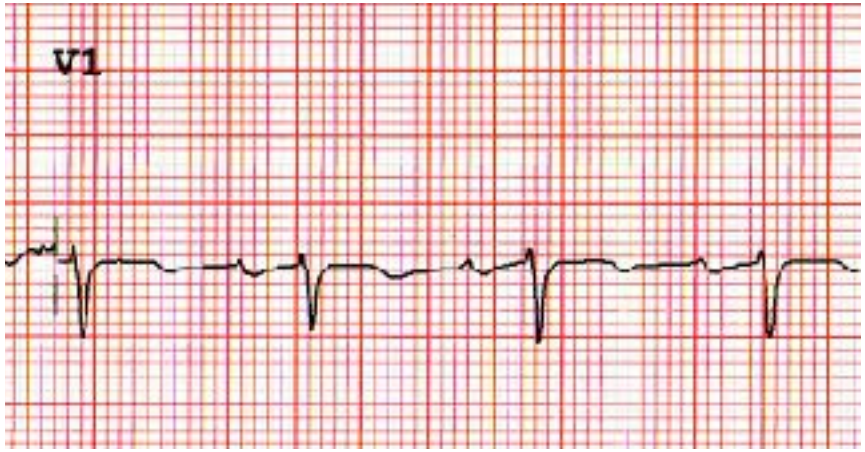
V1

# Caso 8

## Varón de 14 años

-Episodios ocasionales de palpitaciones paroxísticas

-Acude por nuevo episodio más prolongado

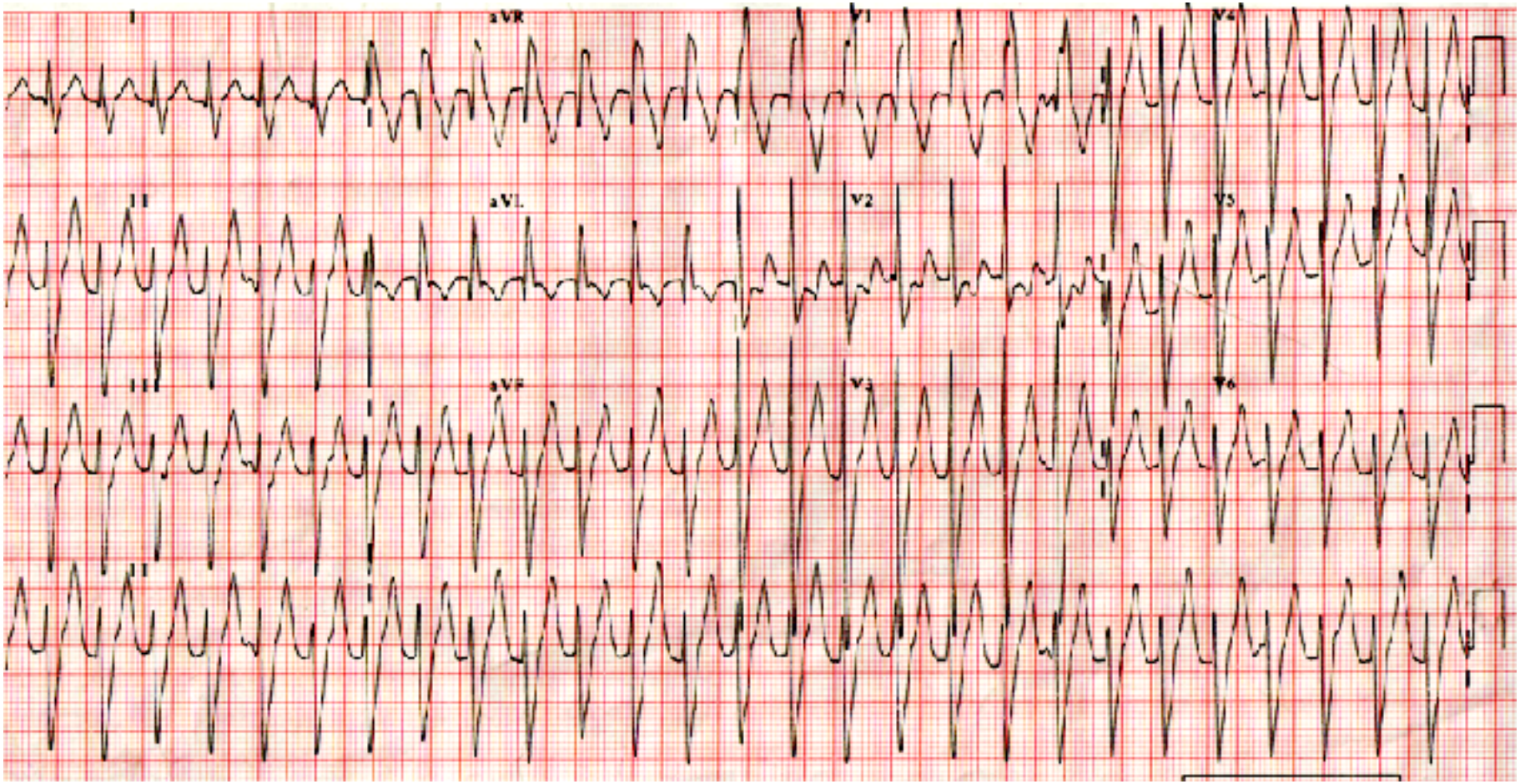
I
aVR
V1
V4
II
aVL
V2
V5
III
aVF
V3
V6
II

# Cuál es tu diagnóstico:

1.- TSV con BRD

2.- TV

3.- Flutter A 2/1

4.- TSV antidrómica

# Tratamiento:

1.- Adenosina IV

2.- Amiodarona IV

3.- Verapamil IV

4.- CV eléctrica

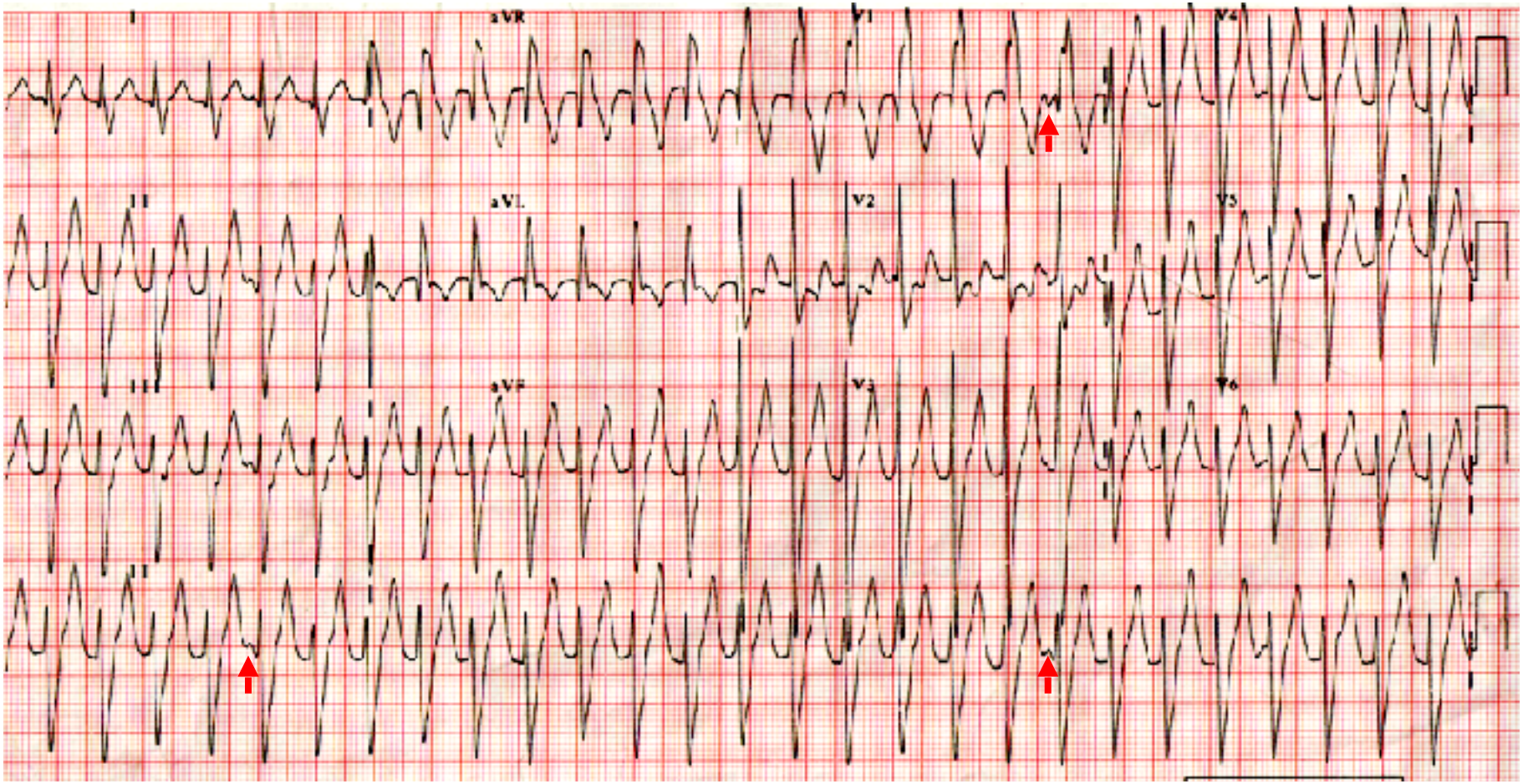
I
aVR
V1
V4
II
aVL
V2
V5
III
aVF
V3
V6
II

# Cuál es tu diagnóstico:

1.- TSV con BRD

2.- TV

3.- Flutter A 2/1

4.- TSV antidrómica

OAD 45º

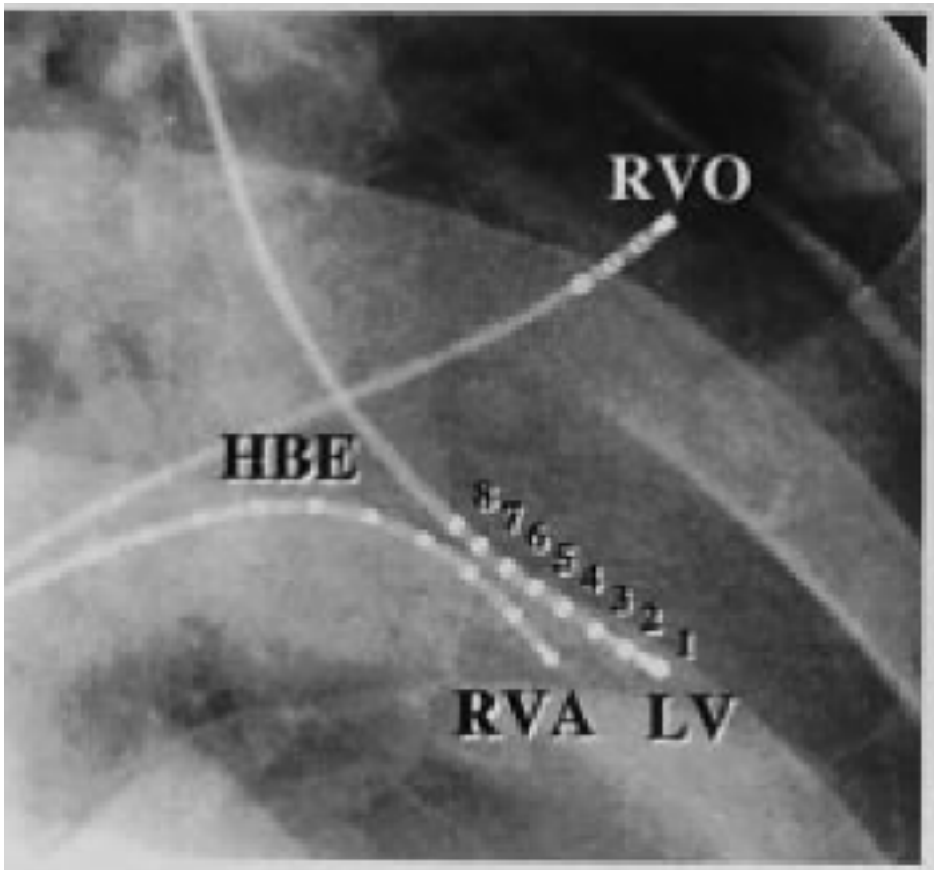


OAI 45º

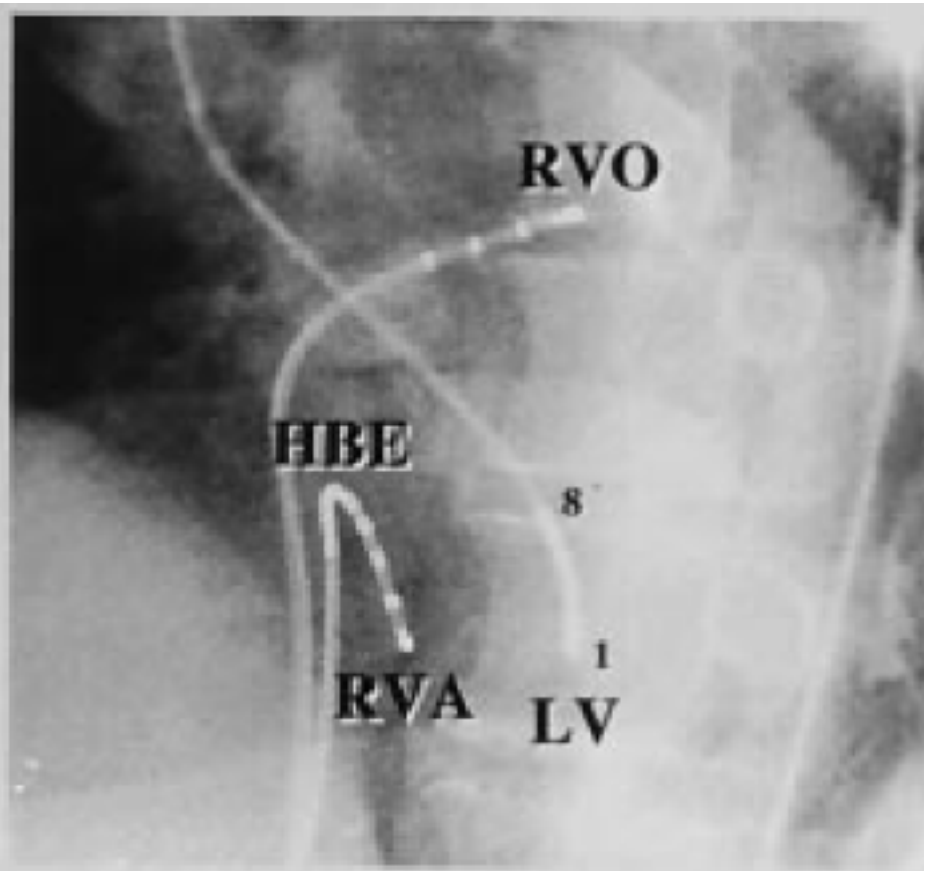

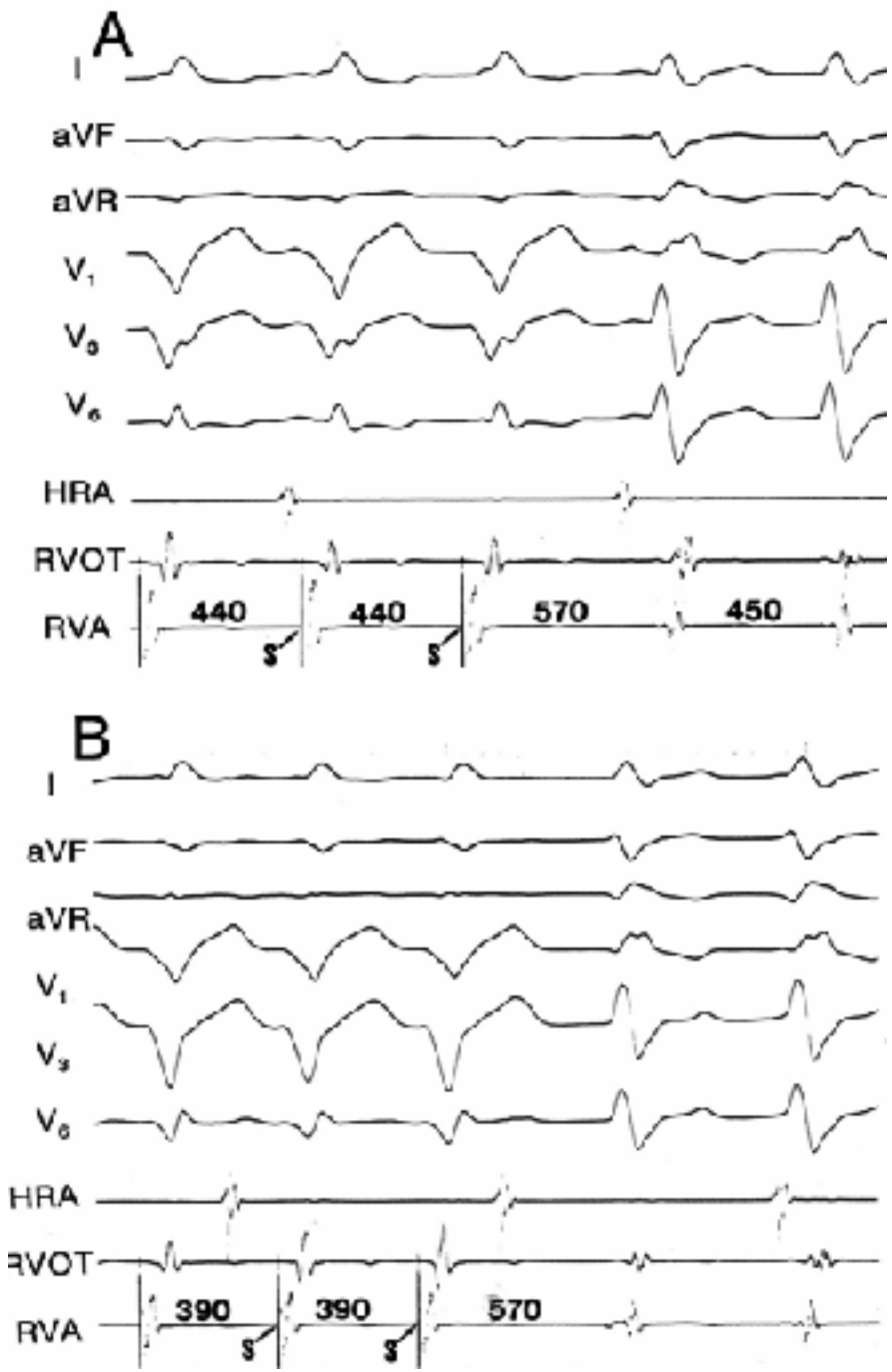
A
I
aVF
aVR
V1
V3
V6
HRA
RVOT
RVA
440
440
570
450
S
S
B
I
aVF
aVR
V1
V3
V6
HRA
RVOT
RVA
390
390
570
S
S

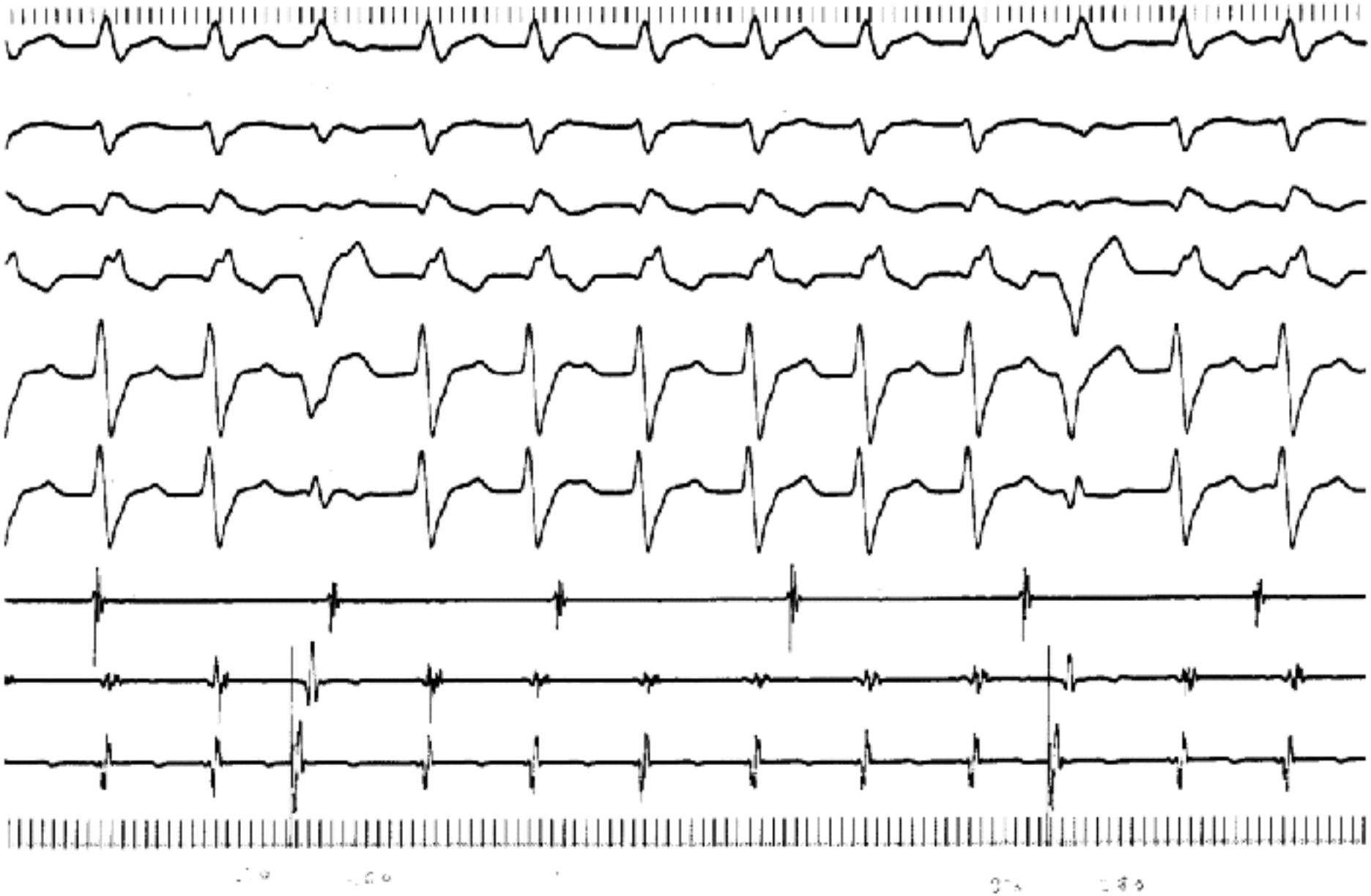

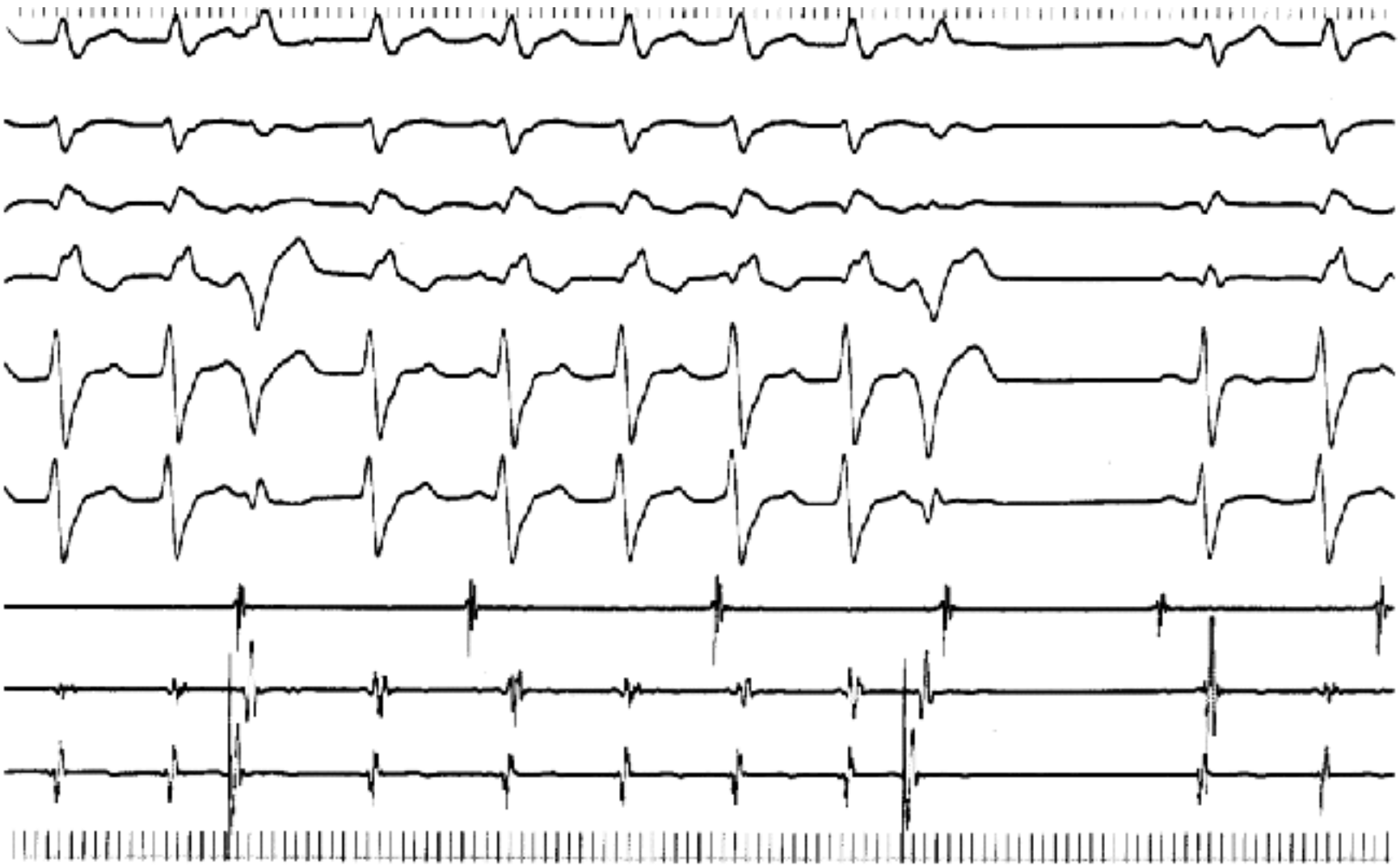

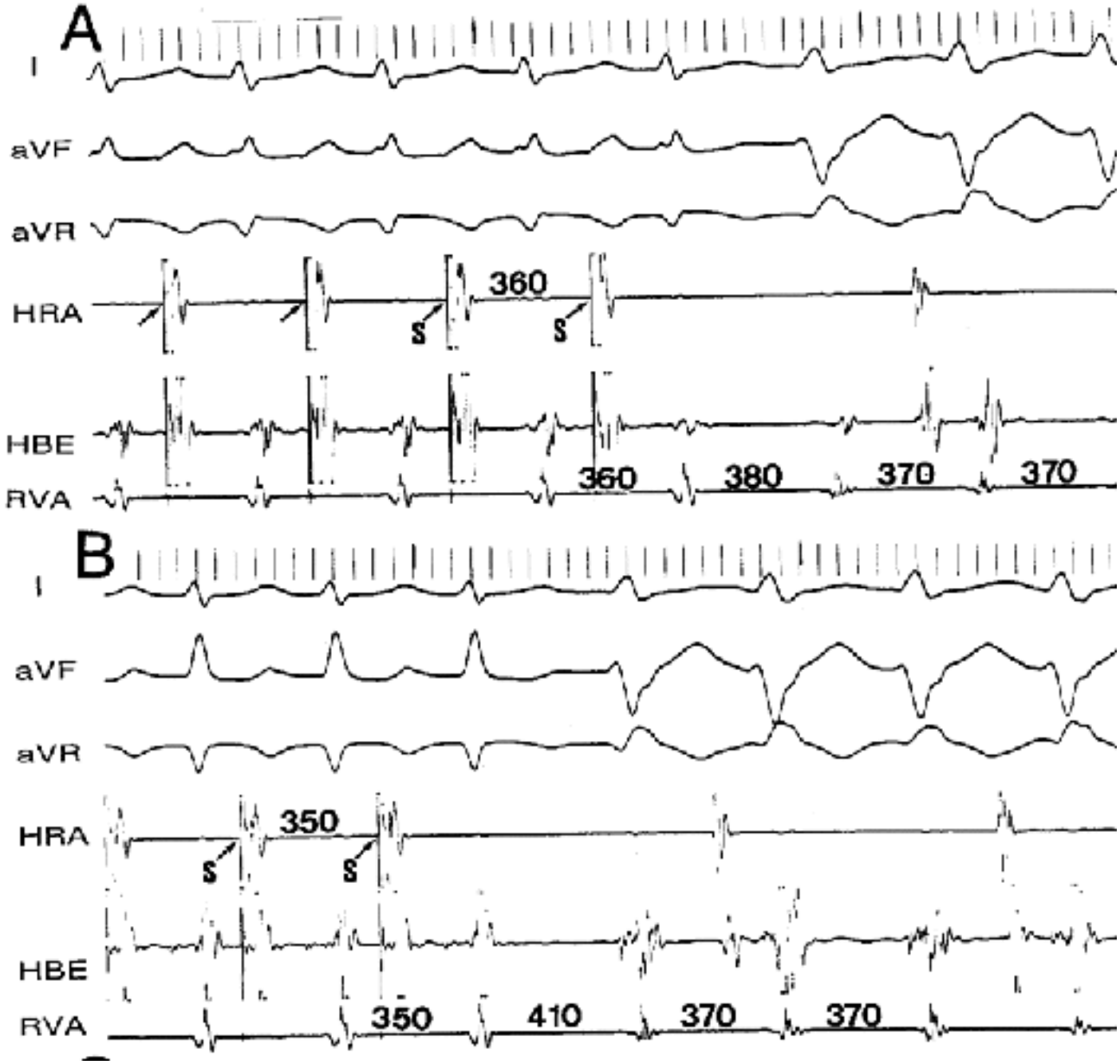
A
I
aVF
aVR
HRA
360
S
S
HBE
RVA
360
380
370
370
B
I
aVF
aVR
HRA
350
S
S
HBE
RVA
350
410
370
370

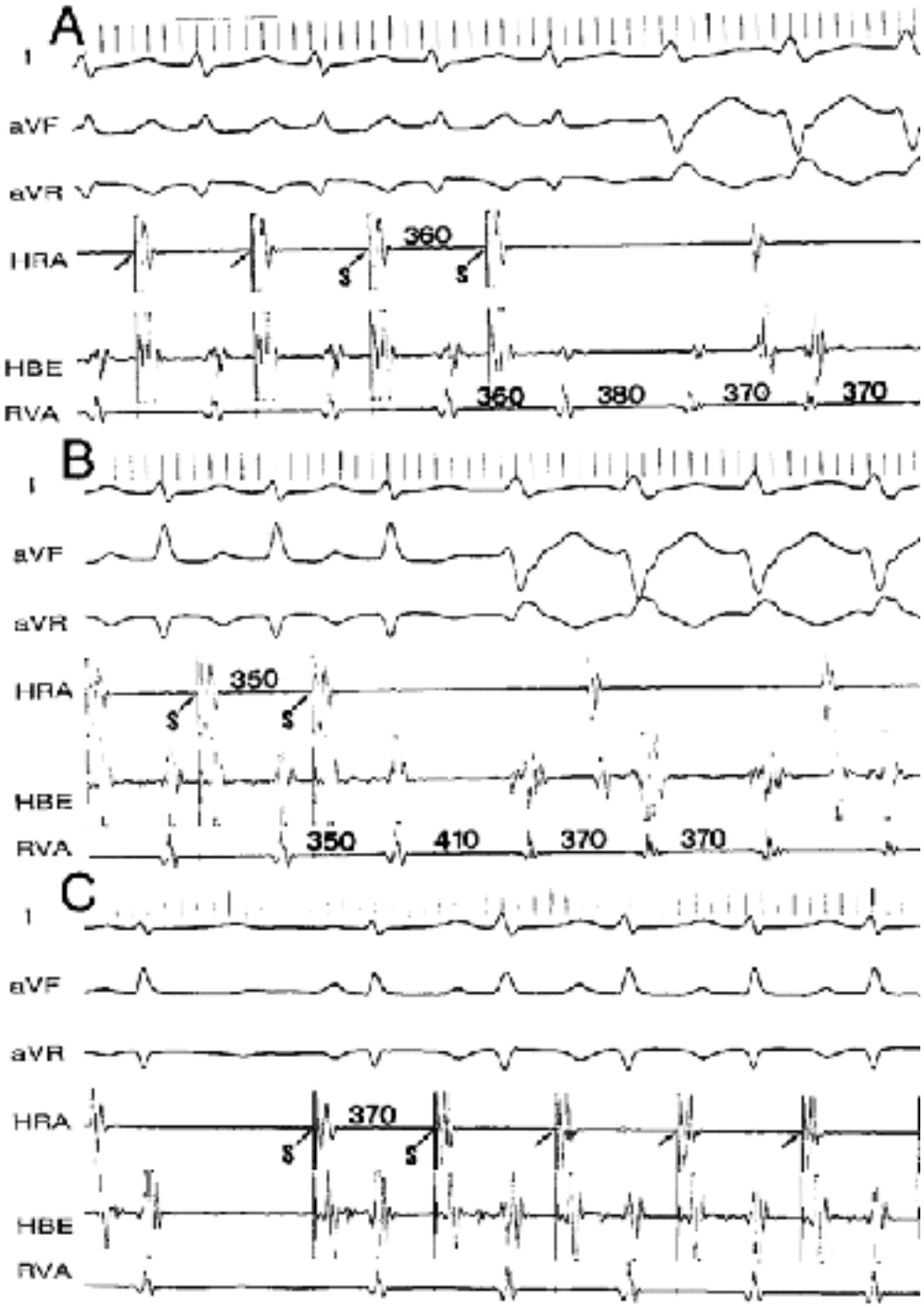
A
I
aVF
aVR
HRA
360
S
S
HBE
RVA
360
380
370
370
B
I
aVF
aVR
HRA
350
S
S
HBE
RVA
350
410
370
370
C
I
aVF
aVR
HRA
370
S
S
HBE
RVA

# Caso 9

## Mujer de 33 años

-A los 2 días de una cesárea comienza con palpitaciones

-No cardiópata conocida ni otros AP de interés

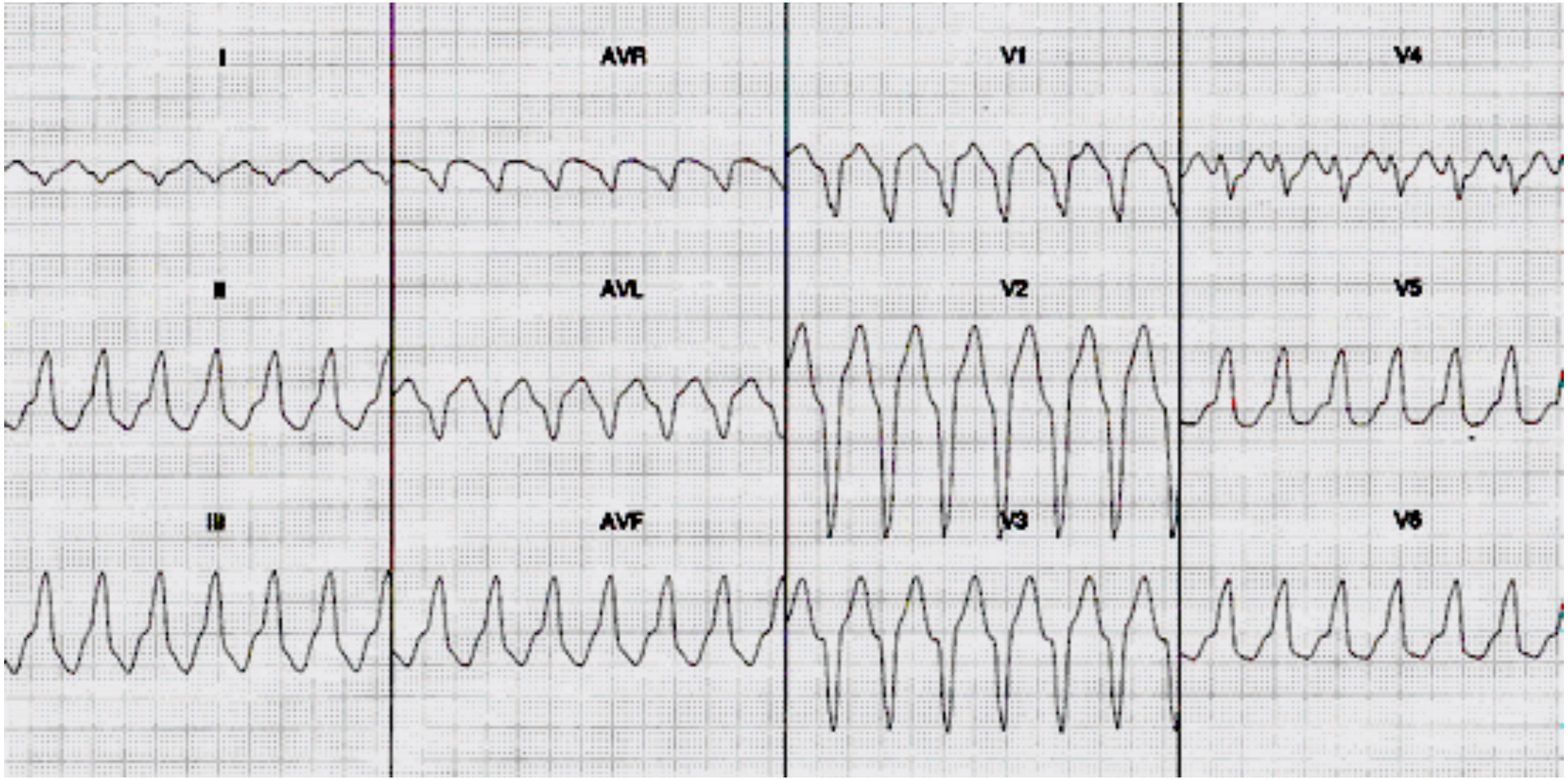
I
AVR
V1
V4
II
AVL
V2
V5
III
AVF
V3
V6

# Cuál es tu diagnóstico:

1.- TSV con BRI

2.- TV

3.- Flutter A 2/1

4.- TSV antidrómica

# Tratamiento:

1.- Adenosina IV

2.- Amiodarona IV

3.- Beta-bloqueantes

4.- CV eléctrica

**6 mgrs. de adenosina IV**

**A los pocos segundos:**

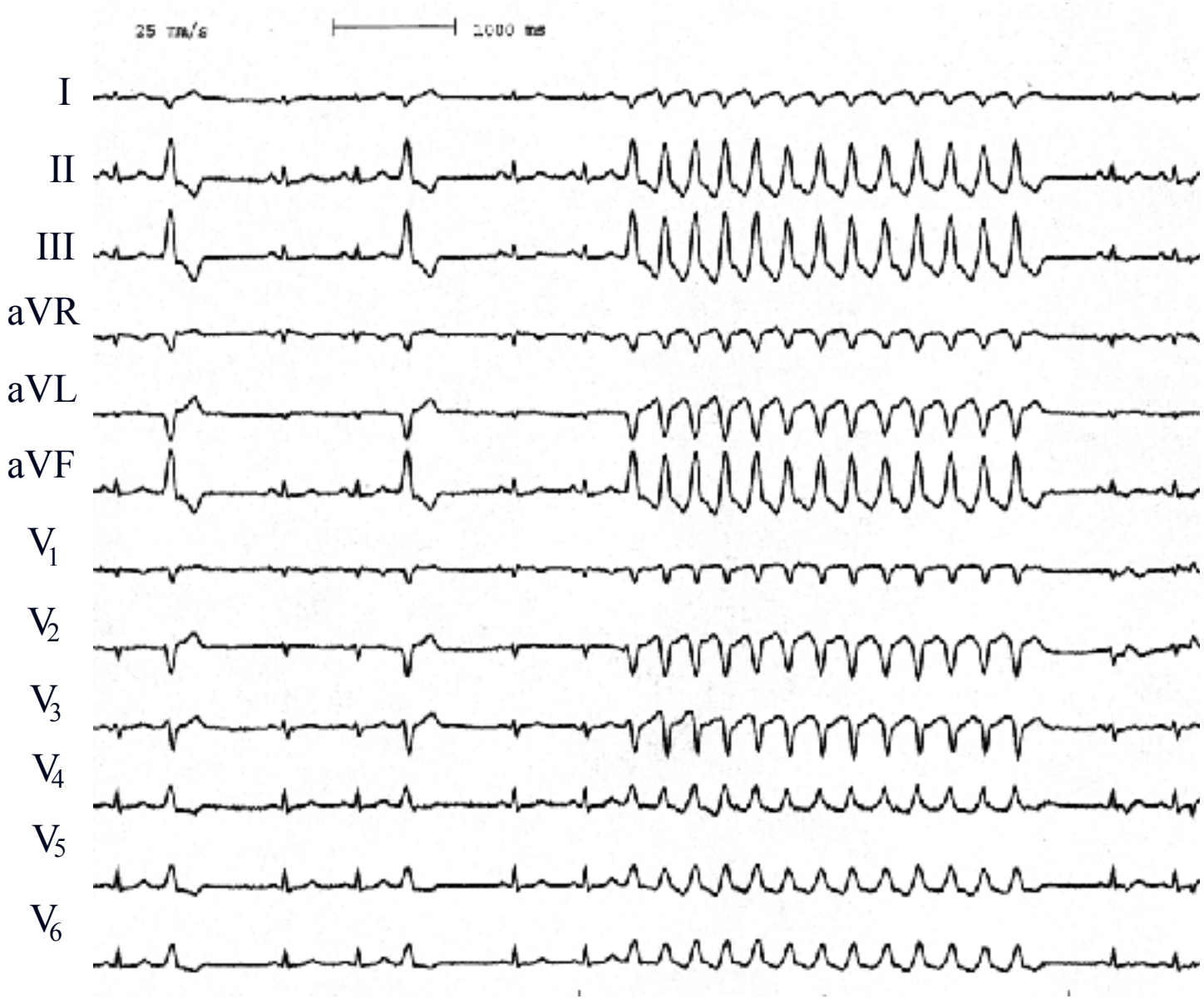

# Cuál es tu diagnóstico:

1.- TSV con BRI

2.- TV

3.- Flutter A 2/1

4.- TSV antidrómica

# Tratamiento:

1.- Verapamil IV

2.- Amiodarona IV

3.- Beta-bloqueantes

4.- CV eléctrica

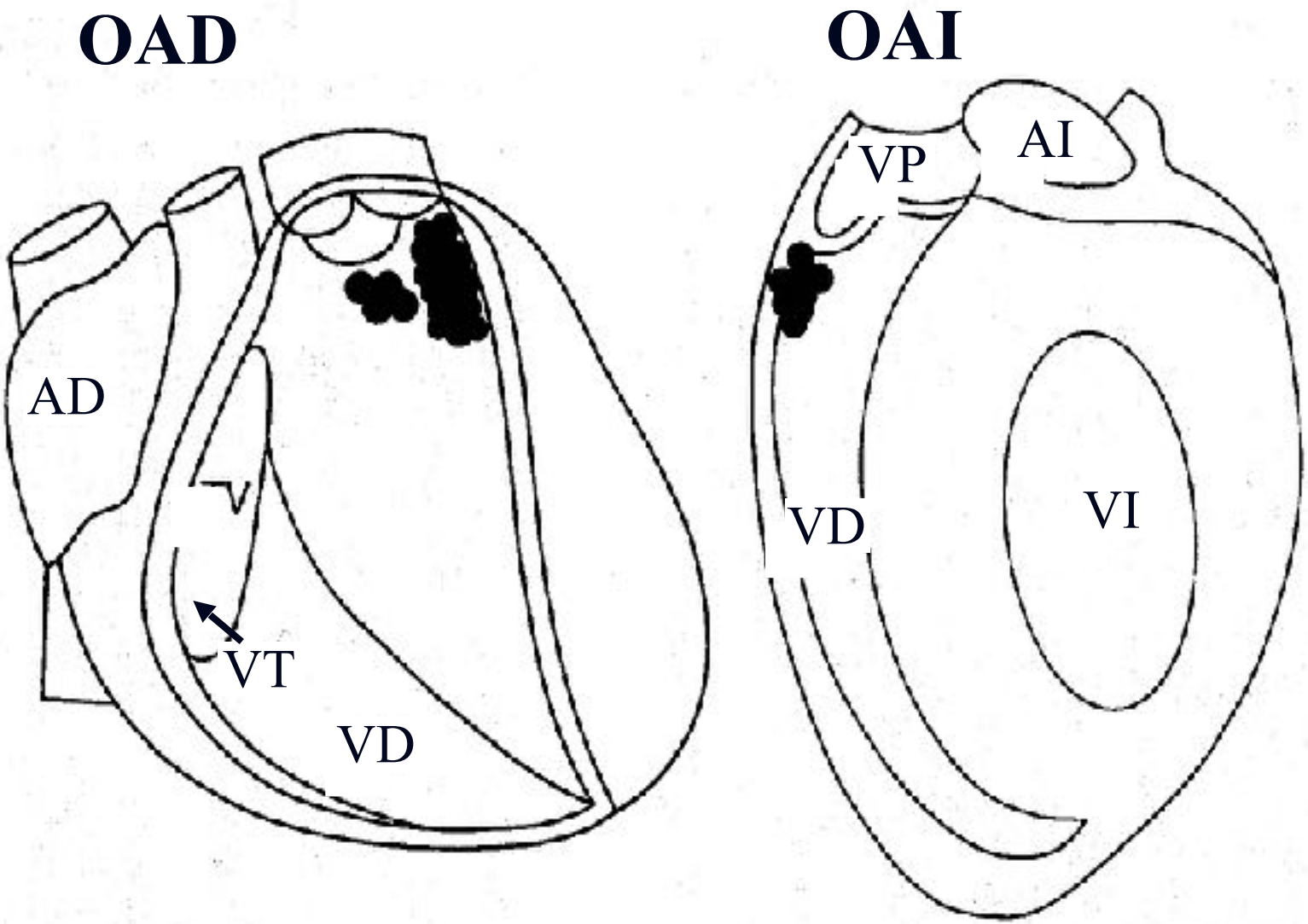
OAD
OAI
AD
VT
VD
VP
AI
VD
VI

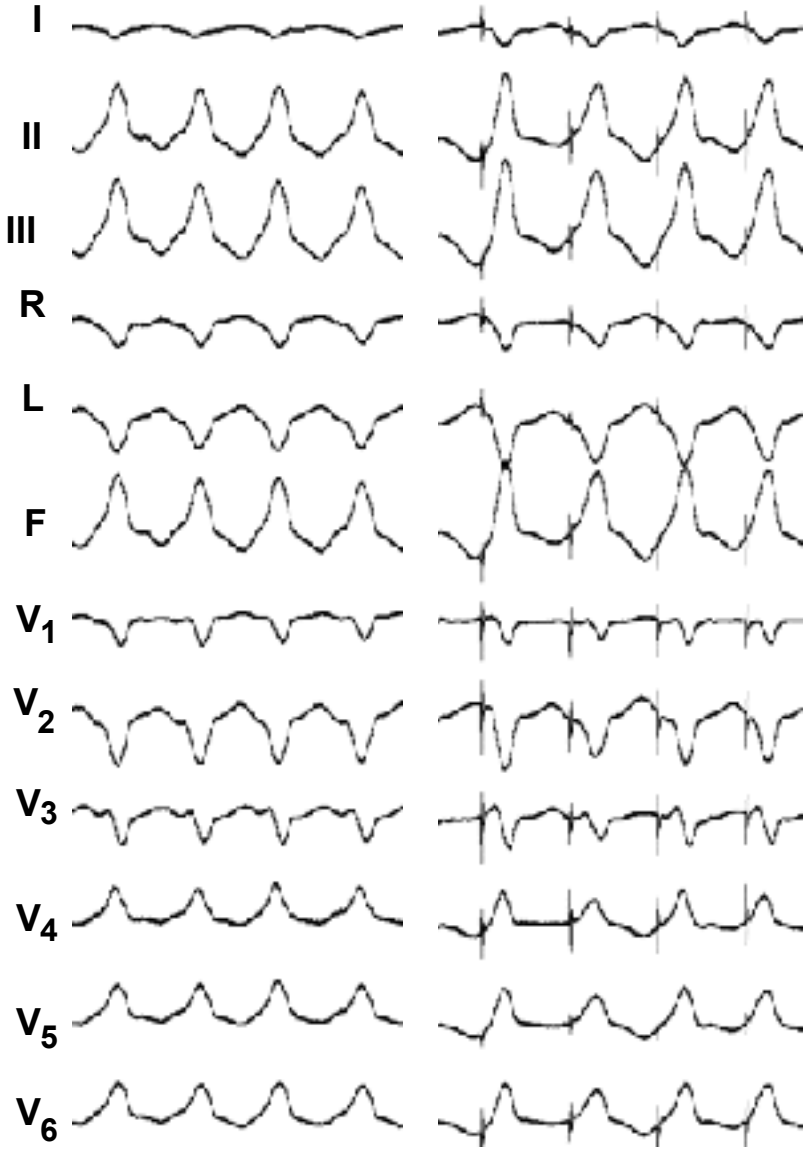
I
II
III
R
L
F
V1
V2
V3
V4
V5
V6

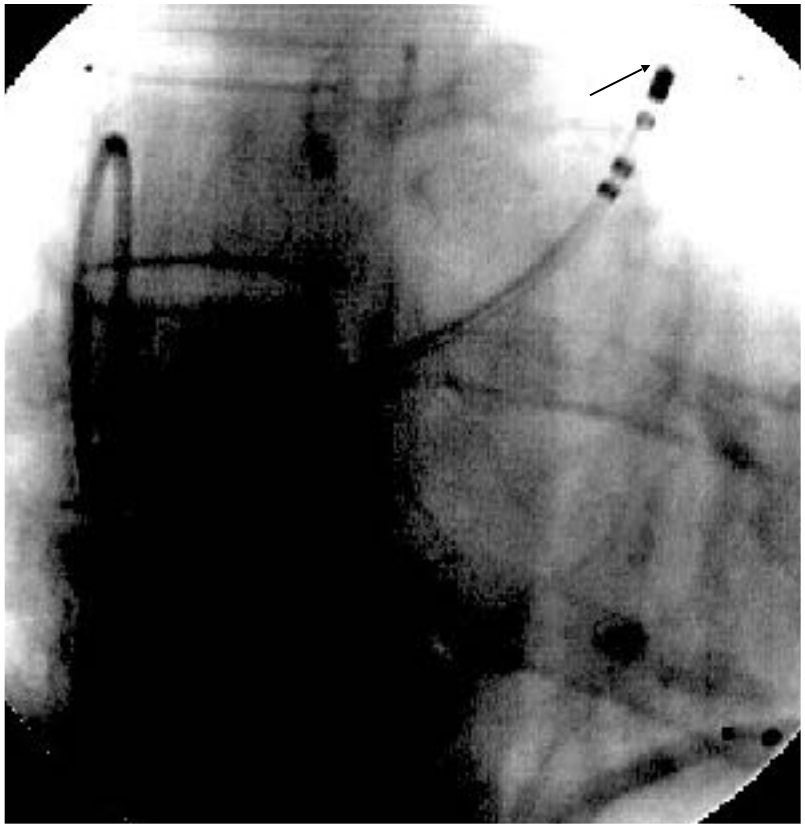

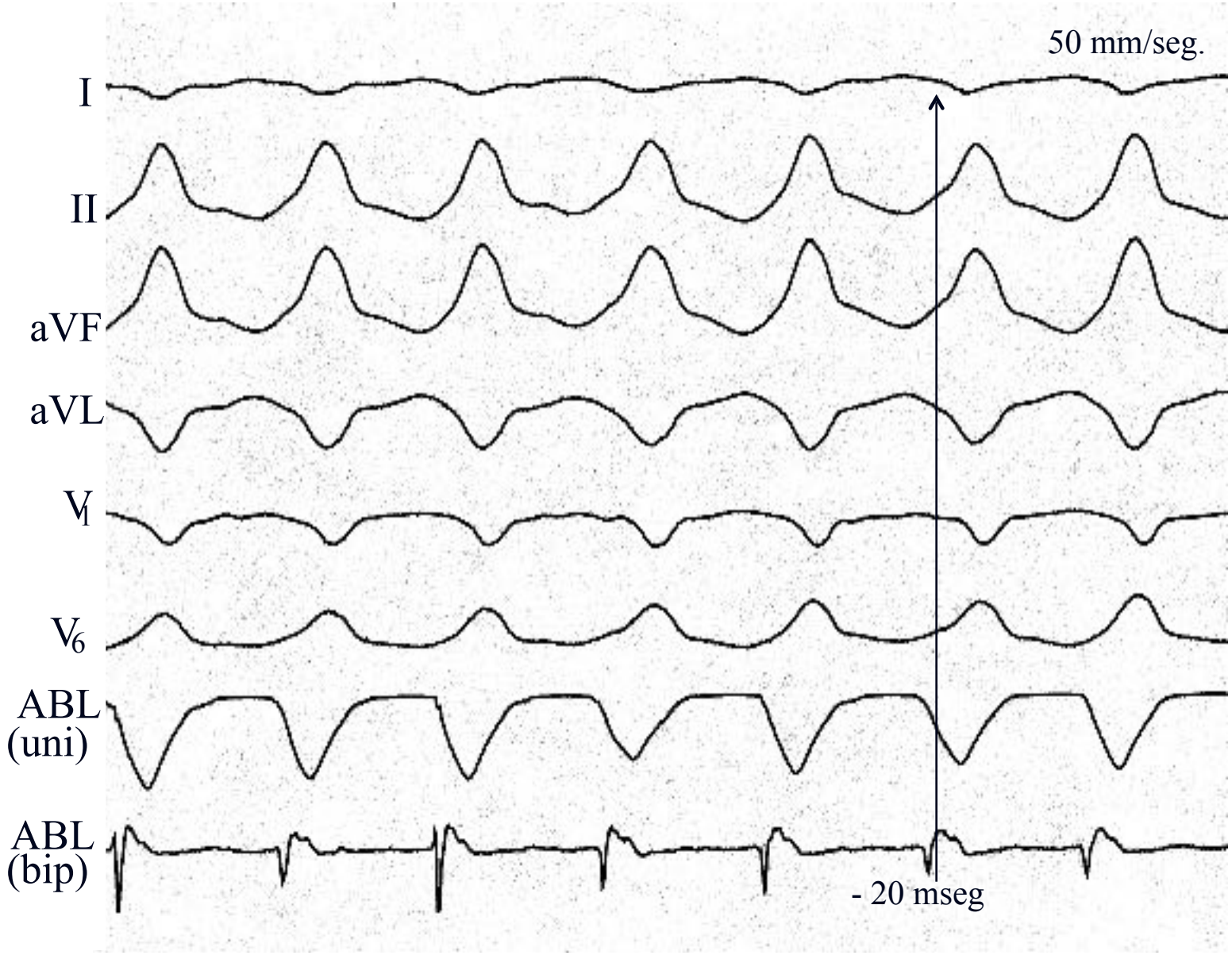
50 mm/seg.
I
II
aVF
aVL
V1
V6
ABL
(uni)
ABL
(bip)
- 20 mseg

I
50 mm/seg.
II
III
aVR
aVL
aVF
V1
V2
V3
V4
V5
V6
RDF

# Caso 10

- Varón de 62 años con antecedentes de HTA e hiperlipidemia. Hace 8 años presentó un infarto de miocardio de cara inferior. En tratamiento con estatinas, IECAS y AAS. Estuvo con beta-bloqueantes pero lo dejó por mala tolerancia.

- Ingresa en urgencias por cuadro de 2 horas de evolución de sensación de palpitaciones. No mareo ni dolor torácico.

- El ECG a su llegada a urgencias es el siguiente:

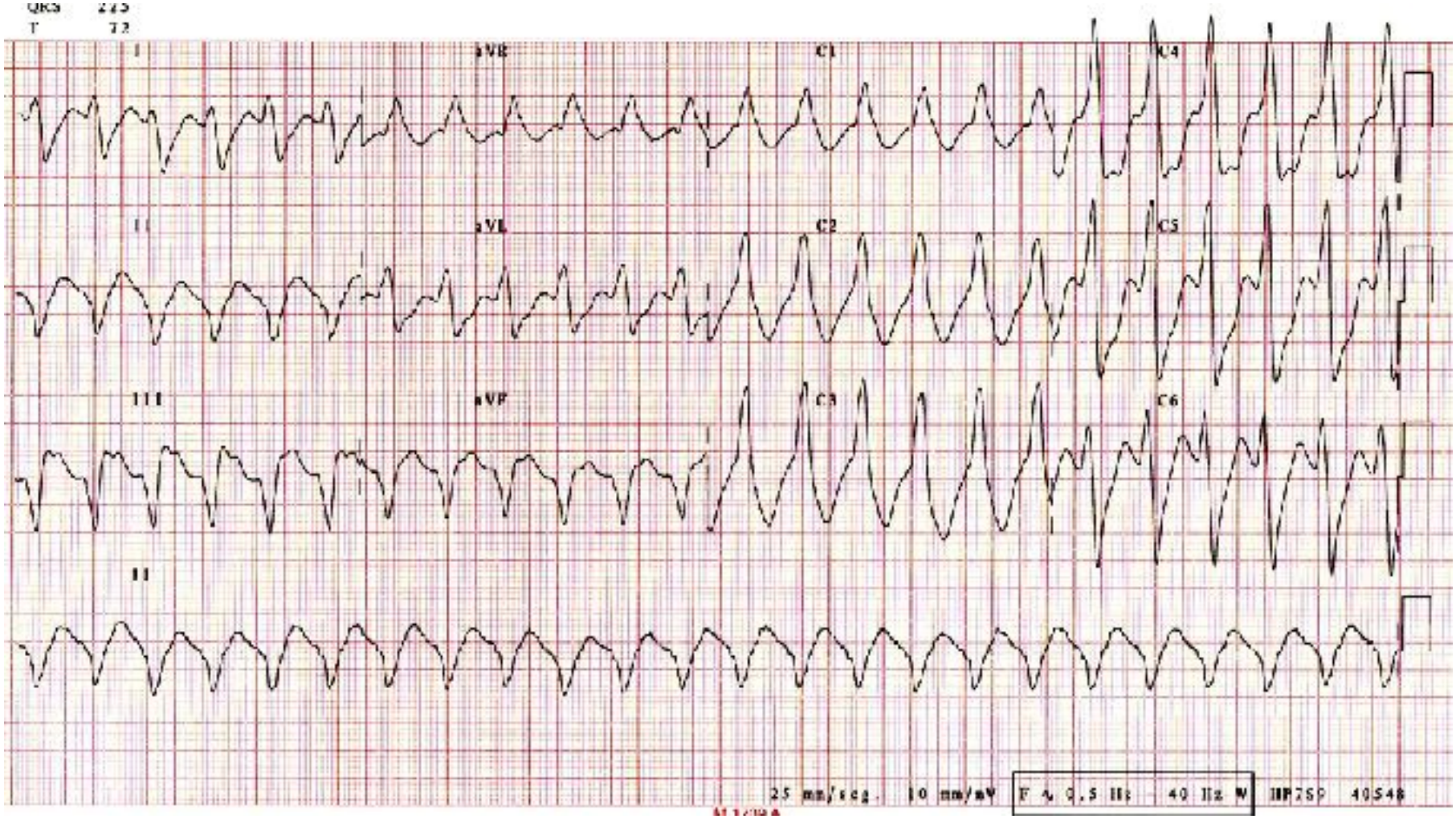
I
aVR
C1
C4
II
aVL
C2
C5
III
aVF
C3
C6
II
25 mm/sec.
10 mm/mV
F ∿ 0.5 Hz
40 Hz W

**A.- ¿Cuál es tu diagnóstico?:**

1.- Taquicardia supraventricular (TSV)con bloqueo de rama derecha
2.- Taquicardia ventricular (TV)
3.- Flúter auricular con bloqueo de rama derecha
4.- Taquicardia preexcitada en paciente con síndrome de WPW

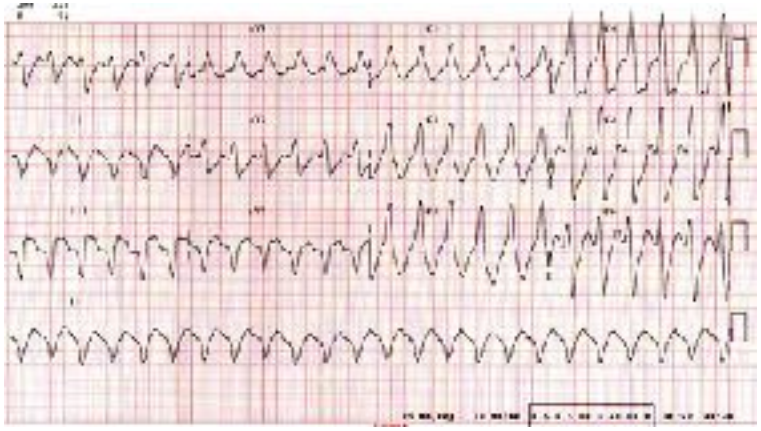

**B.- ¿Cuál sería la actitud terapéutica en urgencias?:**

1.- Cardioversión eléctrica urgente
2.- Procainamida intravenosa
3.- Amiodarona intravenosa
4.- Adenosina intravenosa

Se le puso procainamida y entró en ritmo sinusal:

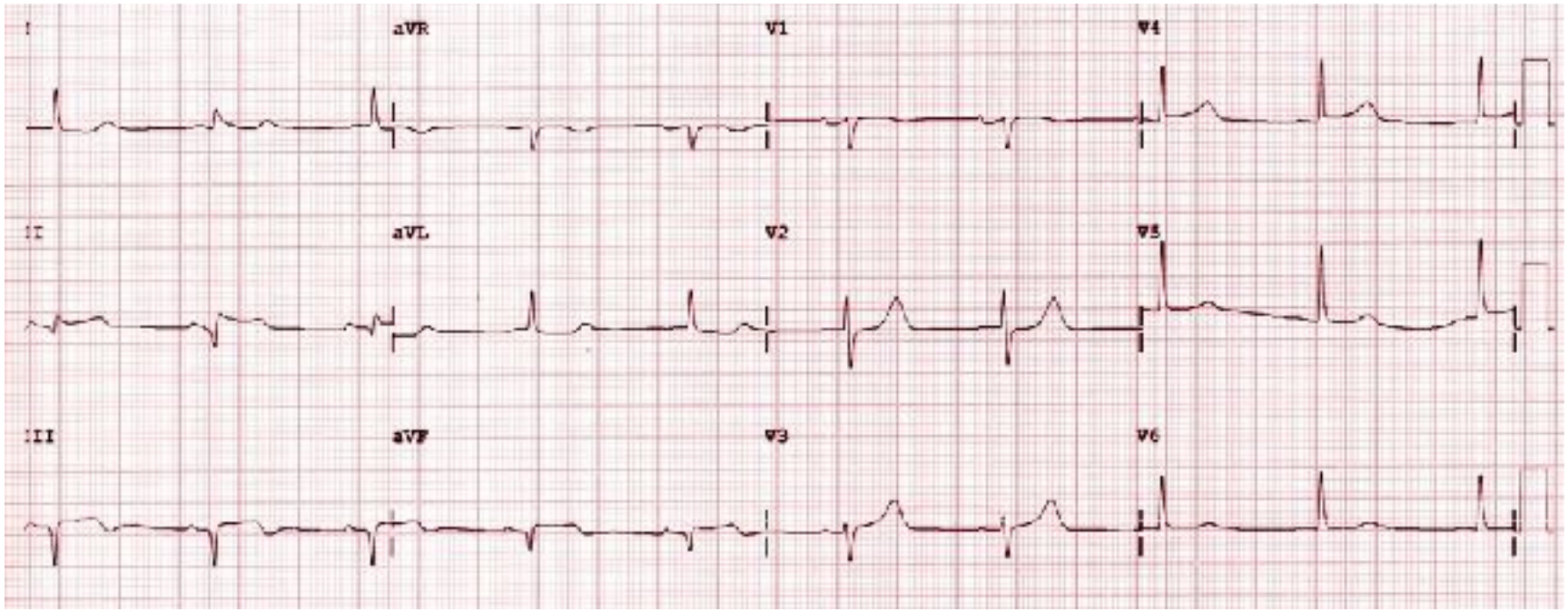

**B.- ¿Cuál sería la actitud terapéutica posterior?:**

1.- Amiodarona oral
2.- Ablación del substrato de la arritmia
3.- Desfibrilador automático implantable (DAI)
4.- Flecainida oral

**Discusión:** Es importante conocer la función ventricular. Si la fracción de eyección del ventrículo izquierdo es < 30% el riesgo de muerte súbita por arritmias ventriculares del enfermo es alta y estaría indicado un desfibrilador. Si la función es mejor, dada la buena tolerancia de la arritmia podríamos indicar una ablación y si ésta es eficaz darnos por satisfechos. La amiodarona podría estar indicada si la ablación es ineficaz o no es posible o es rechazada la indicación por el paciente. Los fármacos Ic como la flecainida están contraindicados en pacientes con cardiopatía isquémica. Si la TV hubiera sido mal tolerada, por ejemplo sincopal, estaría también indicado un DAI, por el alto riesgo que tendría una recurrencia de la arritmia.

# Caso 11

- Mujer de 26 años, sin otros antecedentes médico-quirúrgicos de interés. Palpitaciones ocasionales de segundos de duración.

- ECG basal patológico en reconocimiento laboral.

- Ecocardiograma normal.

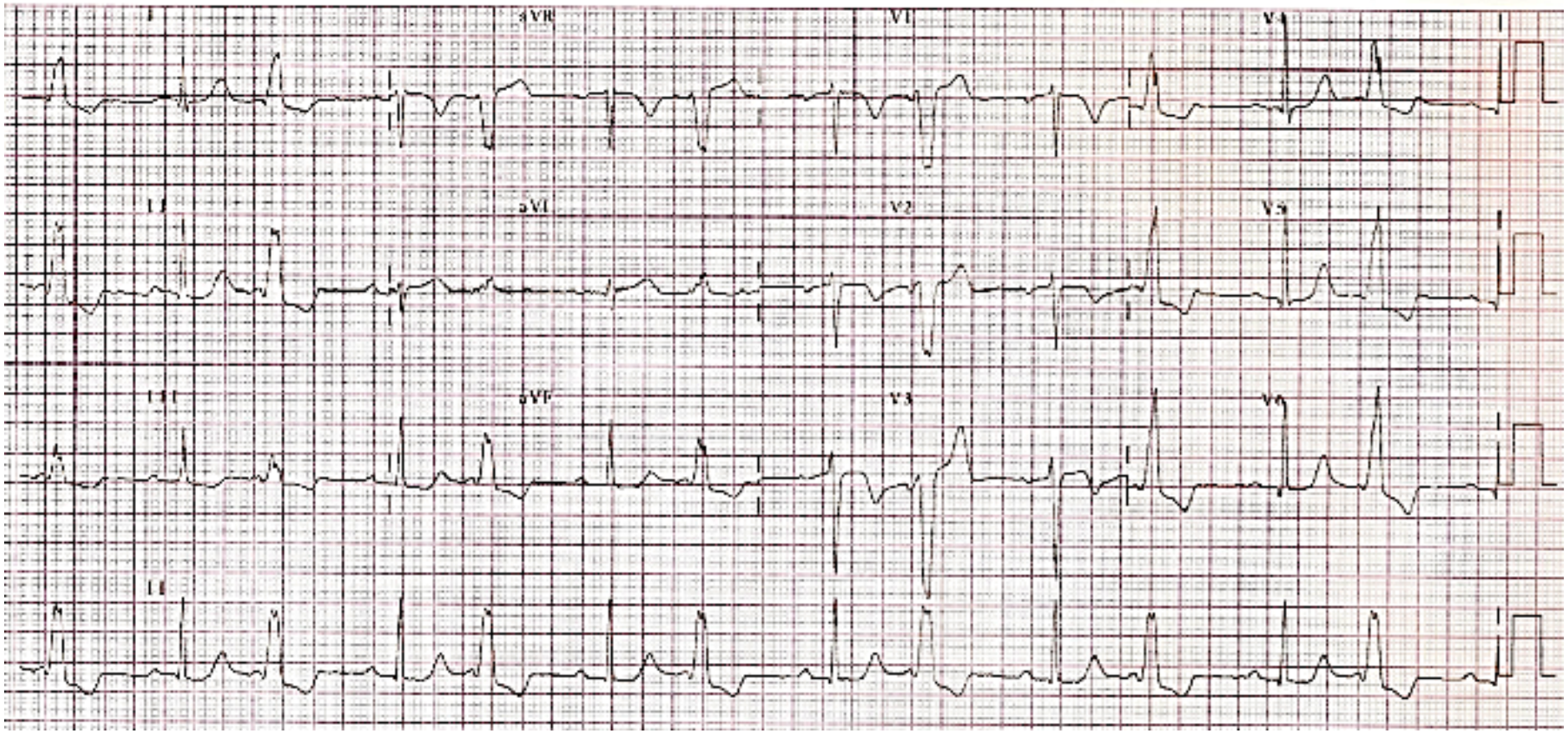


**A.- ¿Cuál es tu diagnóstico?:**

1.- Extrasistolia ventricular (bigeminismo)

2.- WPW intermitente

3.- BRI 2/1

4.- BRD 2/1

**A.- ¿Cuál es tu diagnóstico?:**

1.- Extrasistolia ventricular (bigeminismo)

2.- WPW intermitente

3.- BRI 2/1

4.- BRD 2/1

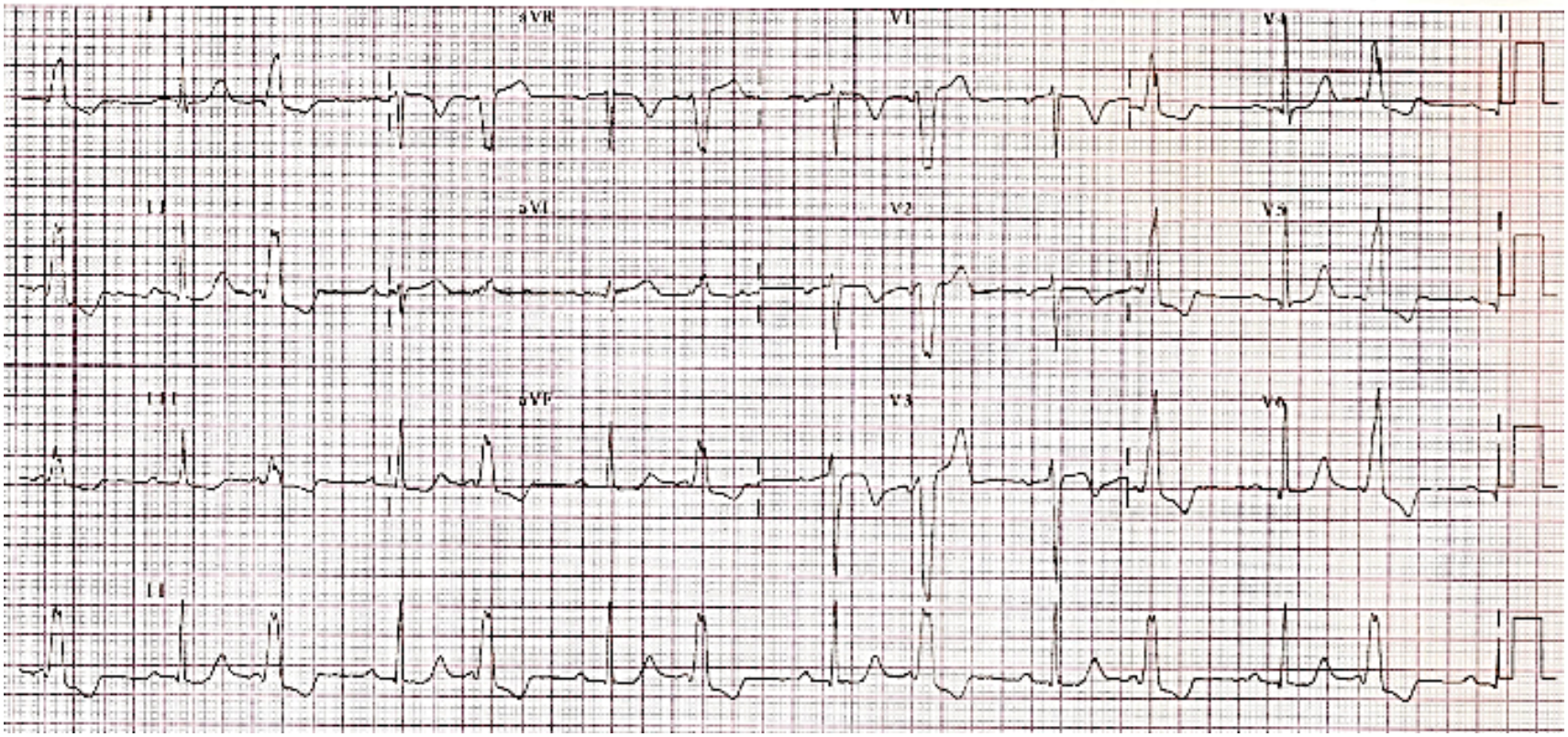

A los 2 años ingresa con un episodio de palpitaciones:

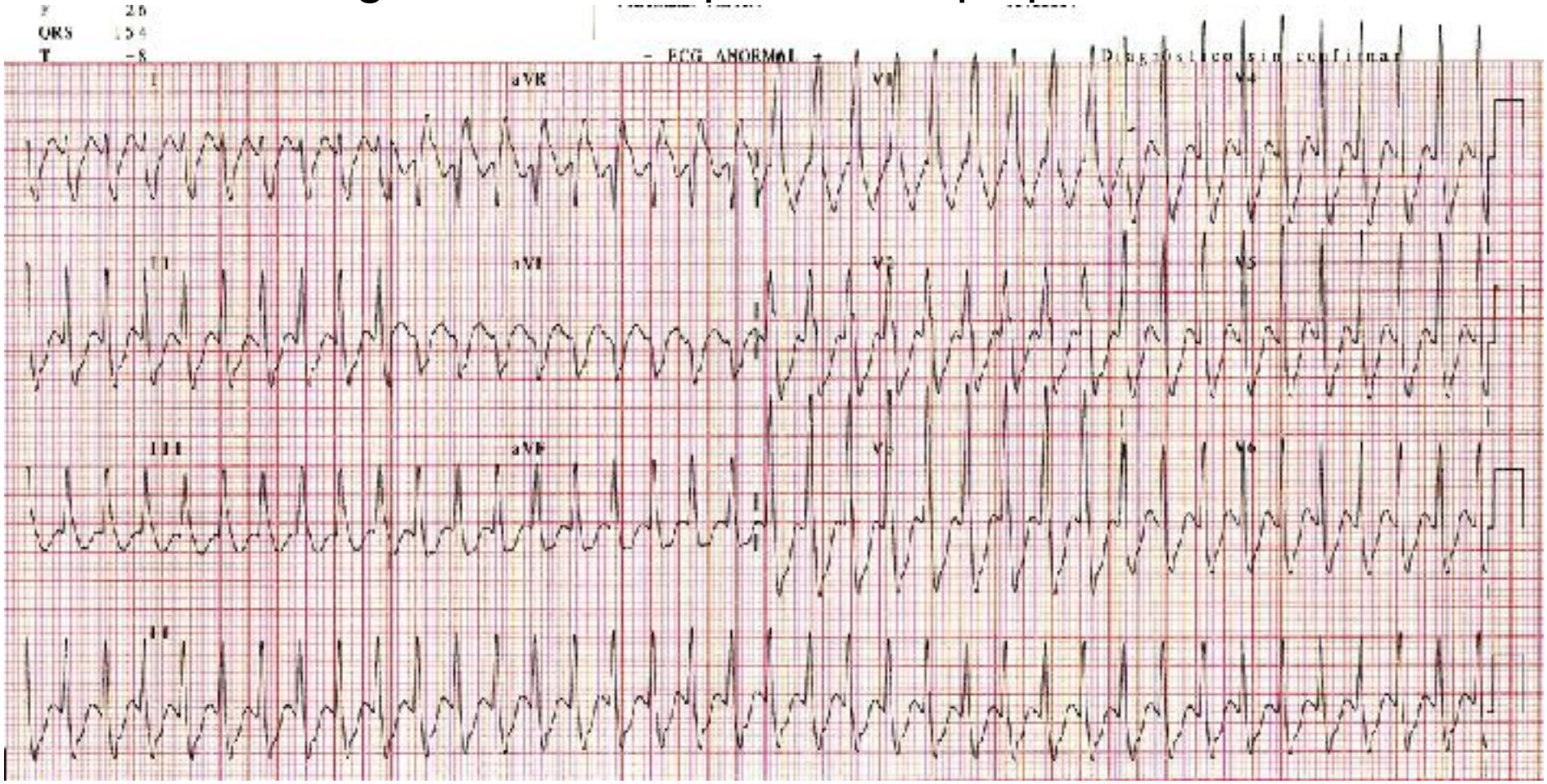


**B.- ¿Cuál es tu diagnóstico?:**

1.- TV

2.- TSV antidrómica

3.- TSV ortodrómica con BRD

4.- TSV ortodrómica con BRI

**A.- ¿Cuál es tu diagnóstico?:**

1.- TV

2.- TSV antidrómica

3.- TSV ortodrómica con BRD

4.- TSV ortodrómica con BRI

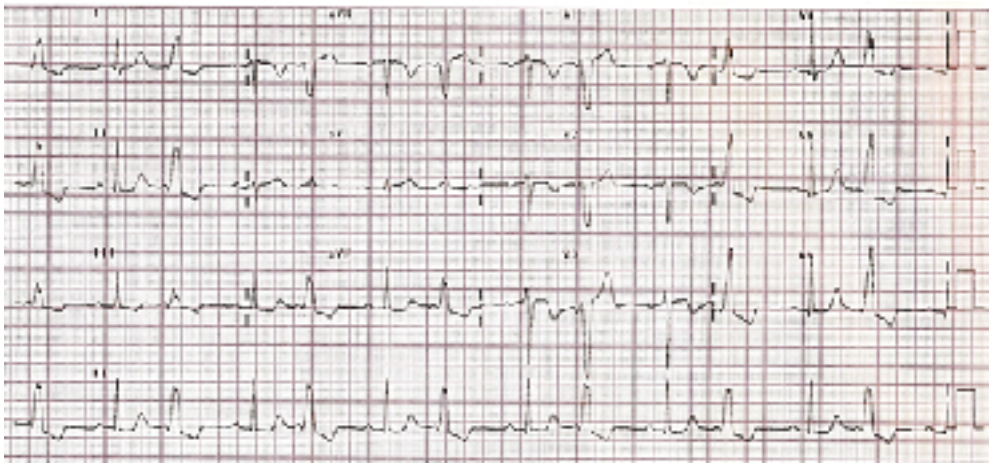

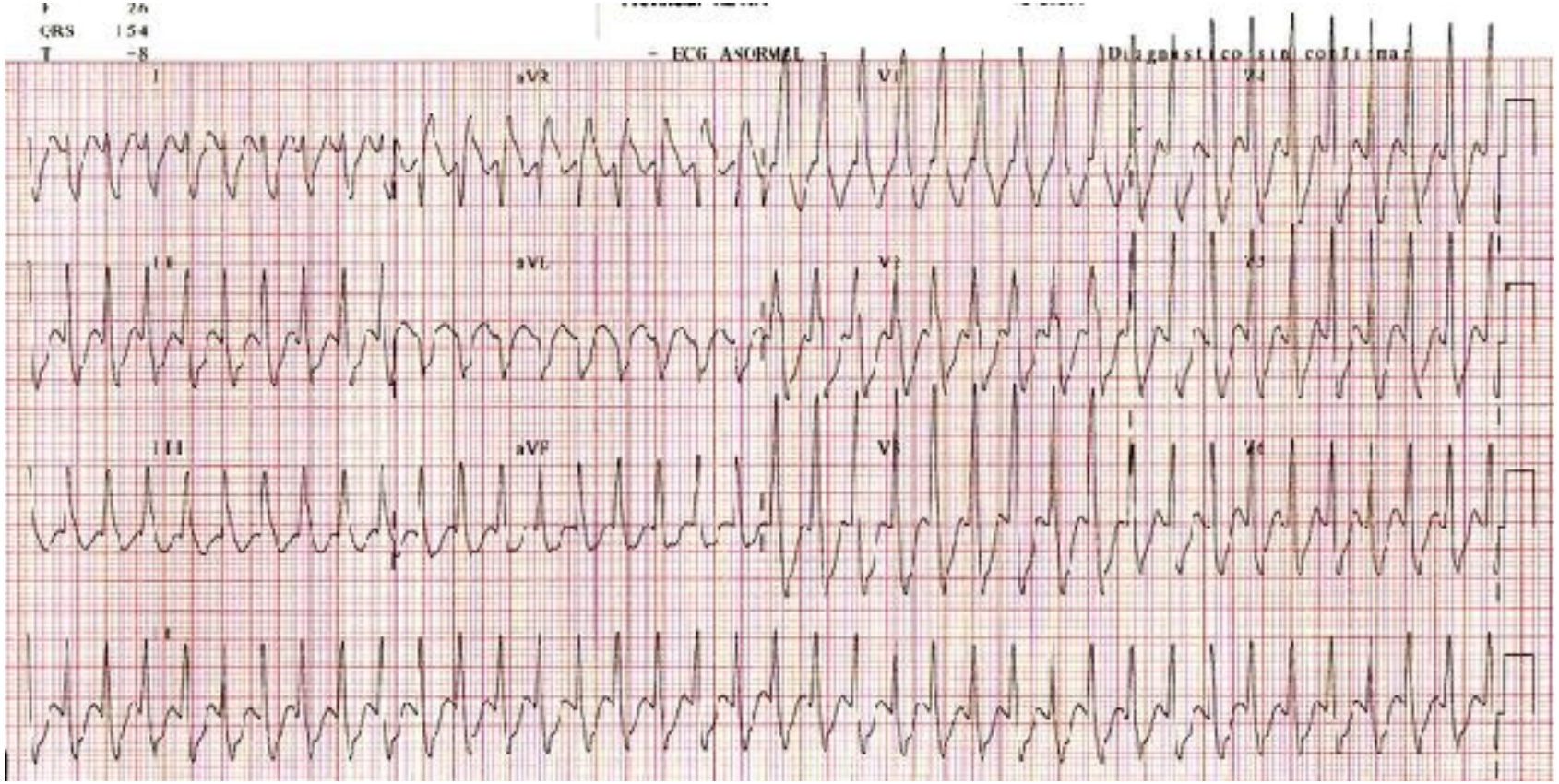

**C.- ¿Cuál sería la actitud terapéutica en urgencias ?:**

1.- Adenosina IV
2.- CV eléctrica
3.- Amiodarona IV
4.- Verapamil IV

**C.- ¿Cuál sería la actitud terapéutica posterior?**

1.- Ablación de la VAc
2.- Beta-bloqueantes
3.- Flecainida
4.- Seguimiento clínico

# Caso clínico

# Caso 12

- Varón de 45 años. No AP de interés. No medicación.

- Acude por episodio de palpitaciones de esfuerzo asociadas a malestar general. TA: 80/55 mm Hg.

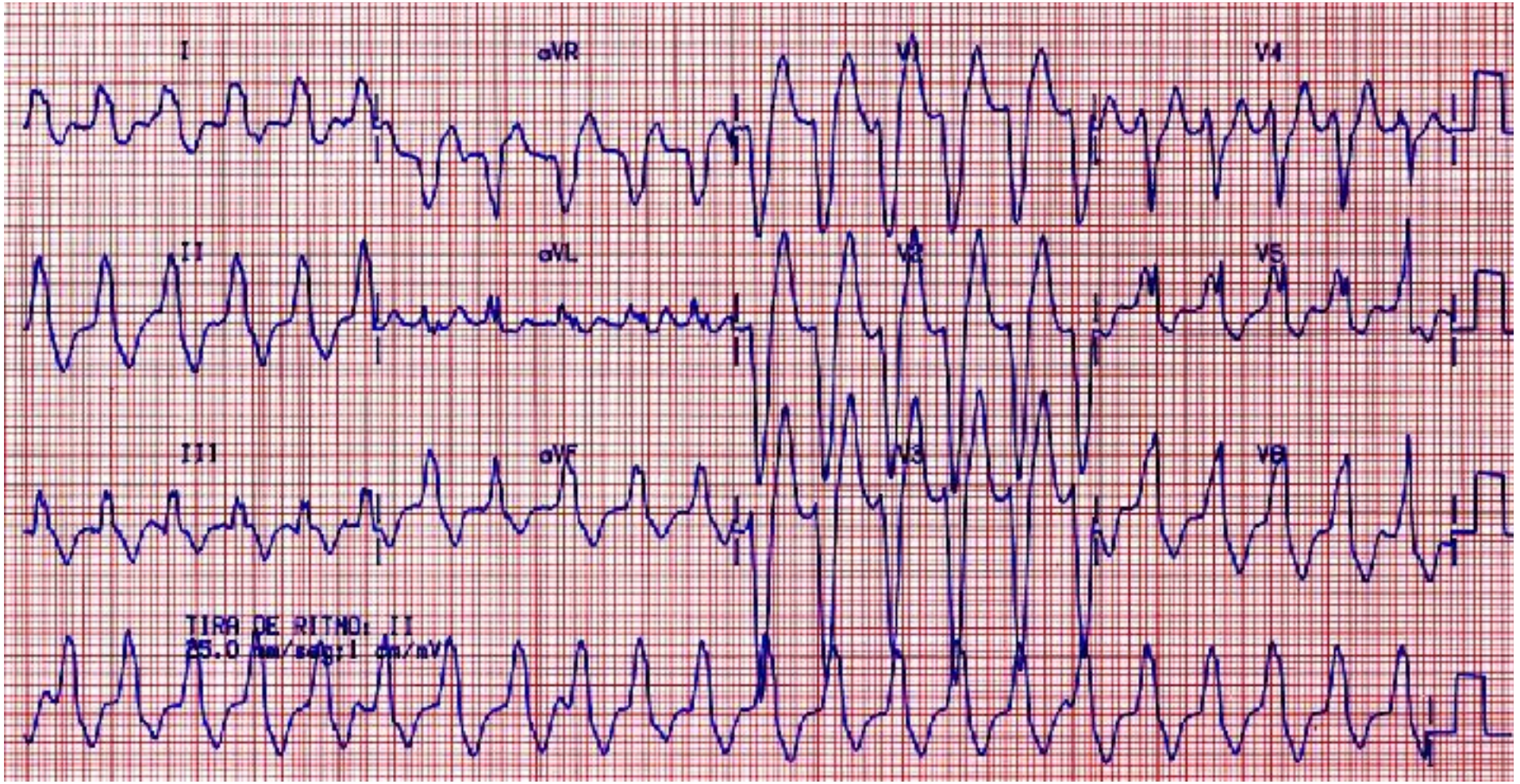
I
aVR
V1
V4
II
aVL
V2
V5
III
aVF
V3
V6
TIRA DE RITMO: II
25.0 mm/seg; 1 cm/mV

# Su diagnóstico:

1.- TV idiopática de TSVD

2.- TC antidrómica

3.- TSV con BRI

4.- TV y cardiopatía estructural

# Qué hacer:

1.- Adenosina IV

2.- Procainamida IV

3.- CV eléctrica

4.- Amiodarona IV

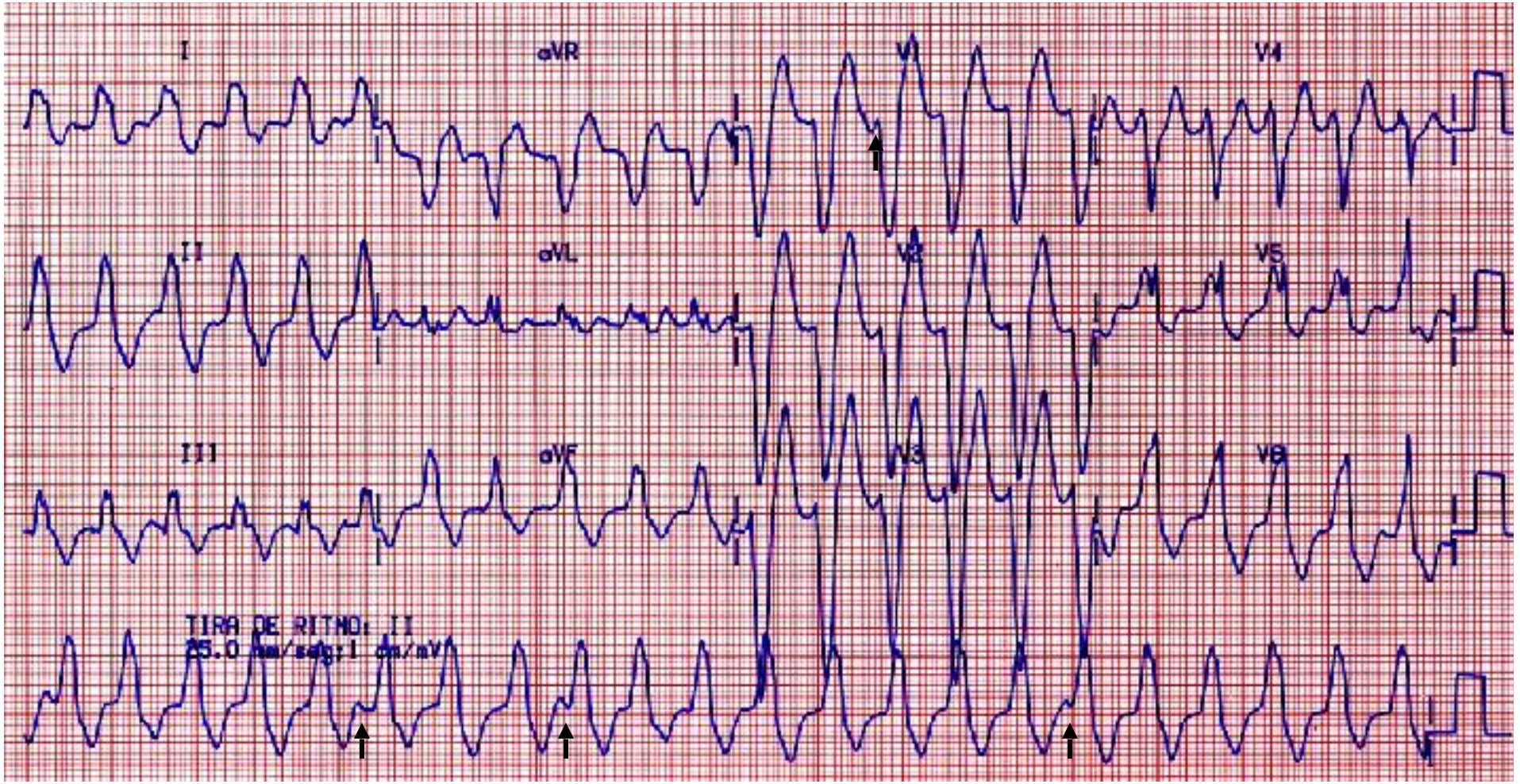
I
aVR
V1
V4
II
aVL
V2
V5
III
aVF
V3
V6
TIRA DE RITMO: II
25.0 mm/seg; 1 cm/mV

# Su diagnóstico:

1.- TV idiopática de TSVD

2.- TC antidrómica

3.- TSV con BRI

4.- TV y cardiopatía estructural

# Tras CV eléctrica:

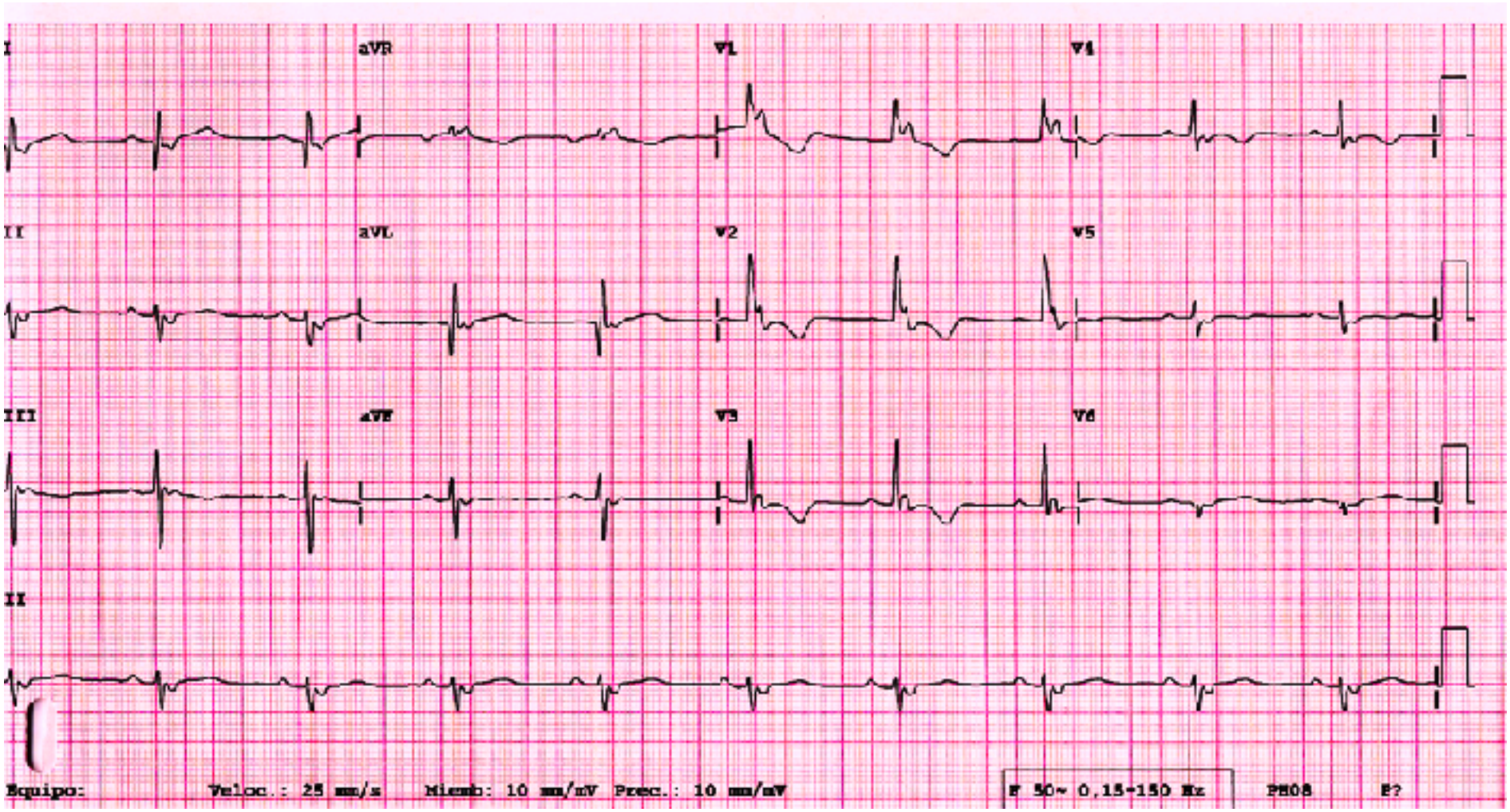

# Su diagnóstico:

1.- TV idiopática de TSVD

2.- TC antidrómica

3.- TSV con BRI

4.- TV y cardiopatía estructural (displasia VD)

# Caso 13

- Varón de 62 años. No AP de interés. No medicación.

- Acude por episodios de mareo de varios días de evolución. TA: 100/75 mm Hg.

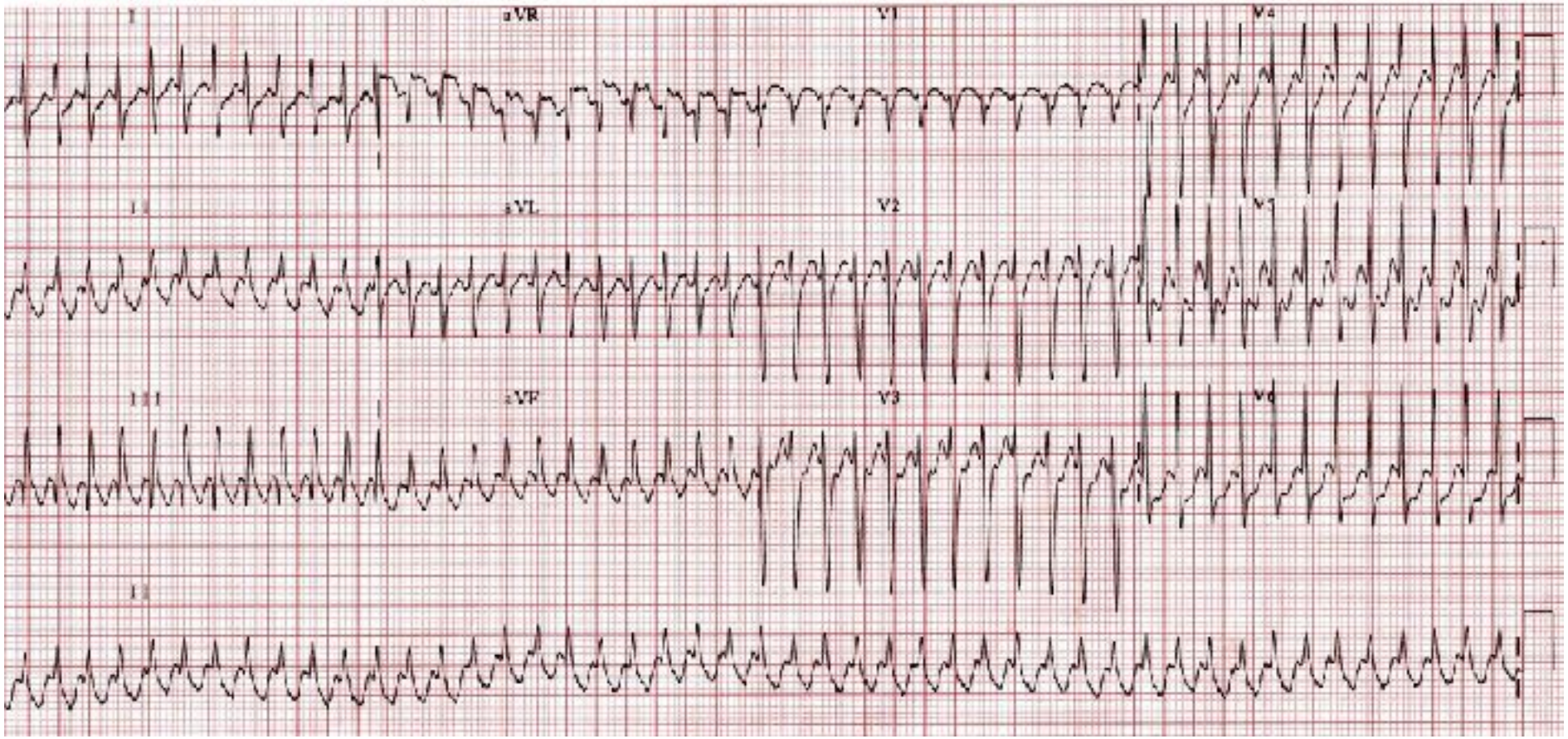
I
aVR
V1
V4
II
aVL
V2
V5
III
aVF
V3
V6
II

# Su diagnóstico:

1.- TC intranodal

2.- Flutter 1/1

3.- TC por VAc ortodrómica

4.- TC auricular

# Qué hacer:

1.- Adenosina IV/M. vagales

2.- Procainamida/amiodarona IV

3.- CV eléctrica

4.- Verapamil IV

# Masaje seno carotídeo:

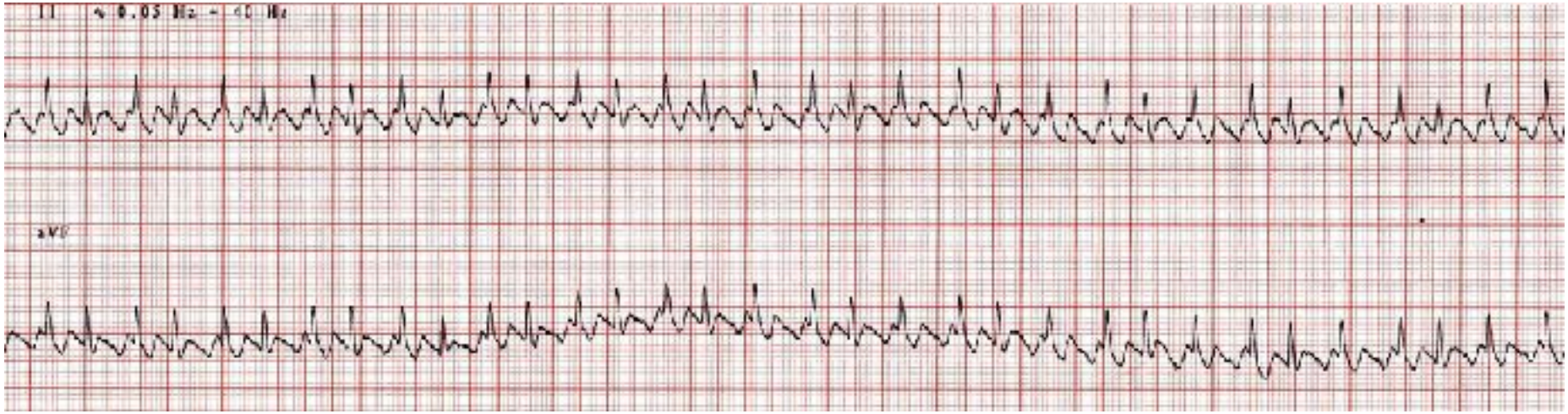

# Su diagnóstico:

1.- TC intranodal

2.- Flutter 1/1

3.- TC por VAc ortodrómica

4.-TC auricular

# Caso 14

- Varón de 52 años sin otros AP de interés.
- Diagnosticado de CIA SV + drenaje de VPID en SC hace 11 años (2002) (IT severa, VD dilatado, HTAp moderada y QP/QS > 3)
- Cierre quirúrgico en Abril de 2003
- Eco al de unos meses: Cavidades izquierdas normales, VD dilatado ligero y HTPp ligera: Alta
- Deportista (300 Km de bici/semana)
- 2 meses antes palpitaciones en la bici (pulsómetro a 180). Hace 2 semanas nuevo episodio en la siesta, con malestar y cierta disnea (dura 24 horas, cediendo bruscamente).
- Le ve su cardiólogo: ECG y ETT anodinos. Recomienda "registro" si nuevo episodio.

# Caso clínico

- **Ingresa por cuadro similar de inicio en la cama por la mañana. Acude a su centro de salud con este ECG:**

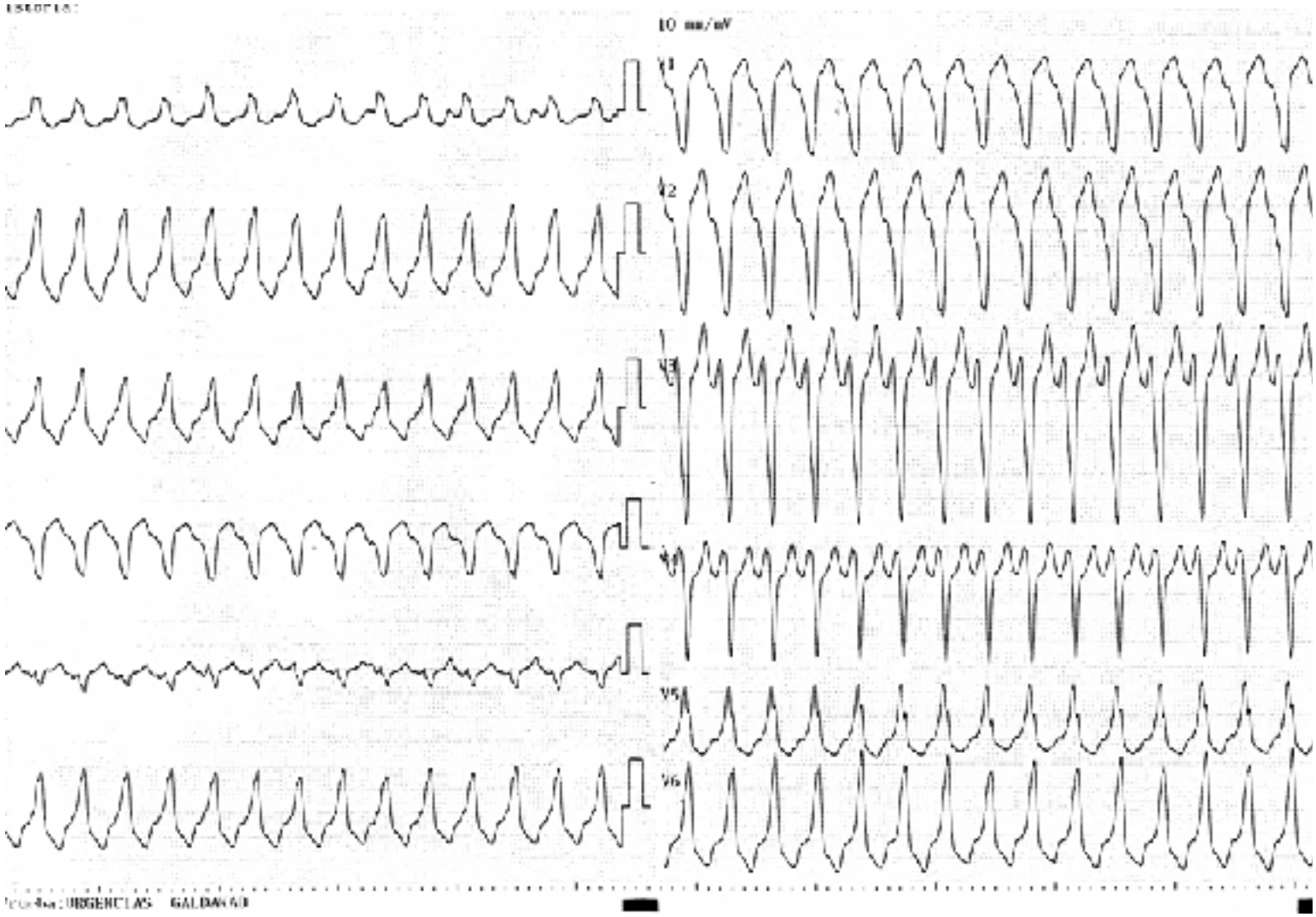

- **Enviado al hospital de Galdakao.**

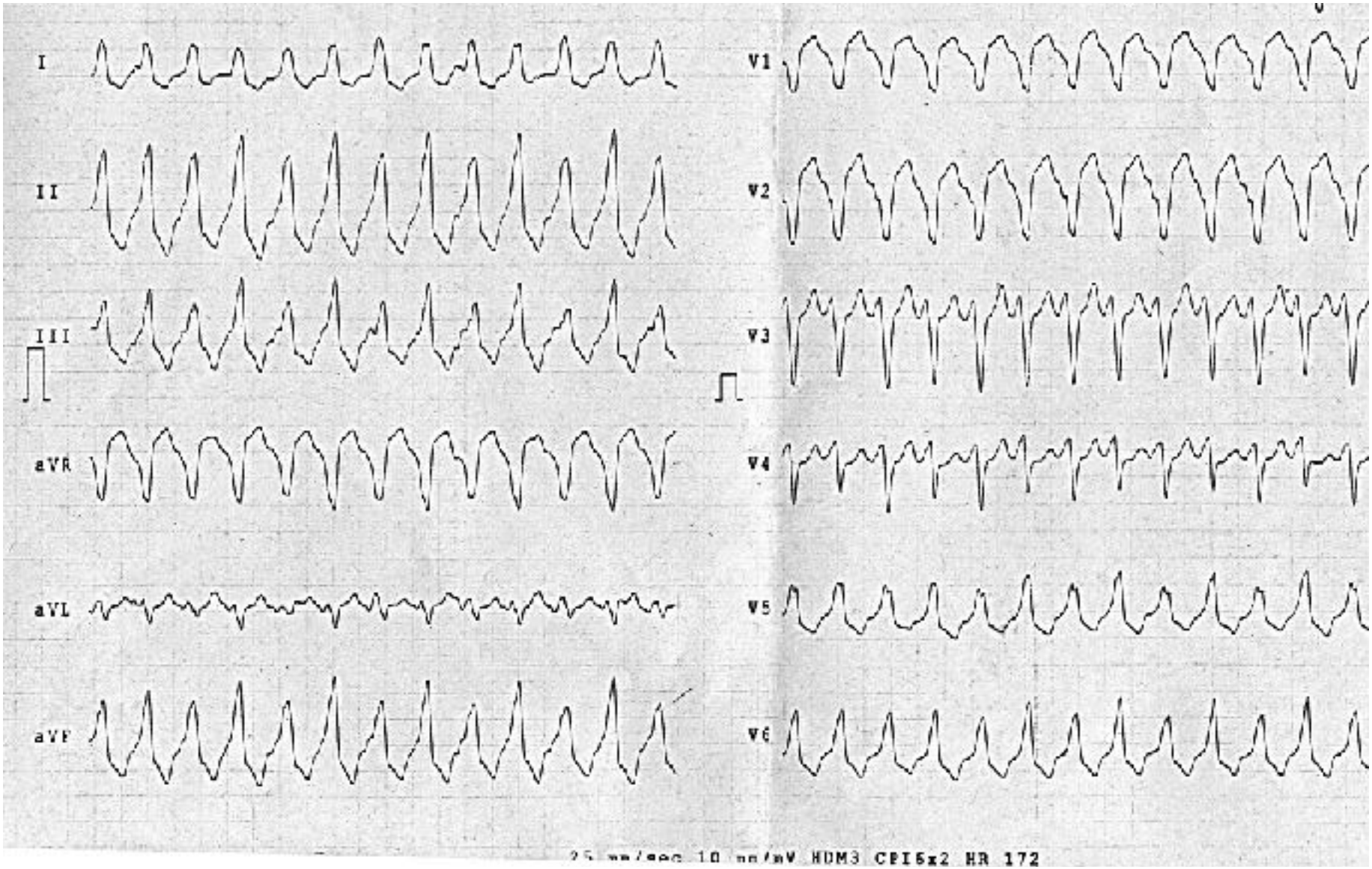

# Su diagnóstico:

1.- Flutter auricular con BRI

2.- Taquicardia preexcitada

3.- TSV ortodrómica/intranodal con BRI

4.- Taquicardia ventricular

# Qué hacer:

1.- Cardioversión eléctrica

2.- Adenosina IV

3.- Verapamil IV

4.- Amiodarona/procainamida IV

# Cede con amiodarona IV

# Caso clínico

**ECOCARDIOGRAMA (30-07-13):** Ventrículo izdo no dilatado, con hipoquinesia severa de segmentos septales e hipoquinesia ligera del resto de los segmentos. Disfunción global ligera (FEVI 47 %). Ventrículo derecho dilatado de forma ligera-moderada, sin perder la forma triangular y con ligera disfunción global por estimación visual, TAPSE y Doppler tisular. No alteraciones de la contractilidad segmentaria de ventrículo derecho. BSepto interauricular íntegro, sin paso de flujo interauricular. No hipertensión pulmonar. No valvulopatía significativa.

**RMN CARDÍACA (1-08-13):** El VI presenta un volumen ligeramente aumentado, y una función sistólica conservada. No hay alteraciones en la contractilidad segmentaria. El VD se encuentra claramente dilatado, y la función sistólica está conservada. No hay alteraciones en la contractilidad segmentaria. No hay alteraciones estructurales la pared del VD, dentro de los límites de esta técnica de imagen. Existe un componente de regurgitación en válvula pulmonar, con un volumen regurgitante de 11 ml sin una fracción regurgitante de 6,5%. Ligera dilatación aurícula derecha. Arteria pulmonar de calibre normal. El cálculo de Qp/Qs mediante método contraste fases ofrece un valor aproximado de 126 / 108 = 1,16, valor ligeramente superior a 1, pero que puede entrar centro del rango de la normalidad.
En las series de realce miocárdico tardío únicamente se identifica una pequeña captación intramiocárdica en inserción ventricular inferior, realce de carácter no isquémico e inespecífico, que puede estar en relacion con sobrecarga de VD.

# Caso clínico

**EVOLUCIÓN Y COMENTARIO:**

Varón de 52 años con cierre de CIA tipo seno venoso hace 10 años, que practica ciclismo con intensidad regularmente, y que ha notado 3 episodios de palpitaciones rápidas de inicio y final bruscos en las últimas semanas, con aceptable tolerancia clínica; en el último se certifica la existencia de una taquicardia de QRS ancho, pero lamentablemente antes de revertirla con Amiodarona no se realizan maniobras para aclarar su origen (maniobras vagales, adenosina iv,...).

En principio, dado su antecedente de cirugía cardíaca, lo más probable es que se trate de una taquicardia auricular de cicatriz por la atriotomía, conducida con BRIHH, en paciente con probable corazón de deportista por su intensa actividad regular, pero la morfología del ECG y la existencia de cierta disfunción de VD en el ETT y la RMN no permiten descartar con seguridad una posible taquicardia ventricular. El ETT realizado horas después de revertir la taquicardia muestra cierta disfunción sistólica biventricular, pero la RMN cardíaca hecha días después muestra función sistólica biventricular conservada sin datos de miocardiopatía.

Por todo ello, se le propone la realización de EEF para aclarar el origen de su arritmia y si es posible suprimir el sustrato arrítmico, que acepta; es remitido a la Unidad de Arritmias del H. de Basurto, donde se realizará dicho estudio en próximas fechas como se indica abajo.

En Planta ha permanecido asintomático, con TA tendente a baja y bradicardia sinusal de 40-46 lpm, propias de su nivel de ejercicio habitual, y sin nuevas recurrencias de la arritmia.

**DIAGNÓSTICO**

- TAQUICARDIA REGULAR DE QRS ANCHO REVERTIDA CON AMIODARONA
- VD DILATADO CON FUNCIÓN SISTÓLICA CONSERVADA
- CIERRE DE CIA TIPO SENO VENOSO EN 2003
- FUNCIÓN SISTÓLICA BIVENTRICULAR CONSERVADA
- DEPORTISTA HABITUAL
- PREVIOS

**TRATAMIENTO**

No precisa tratamiento actual

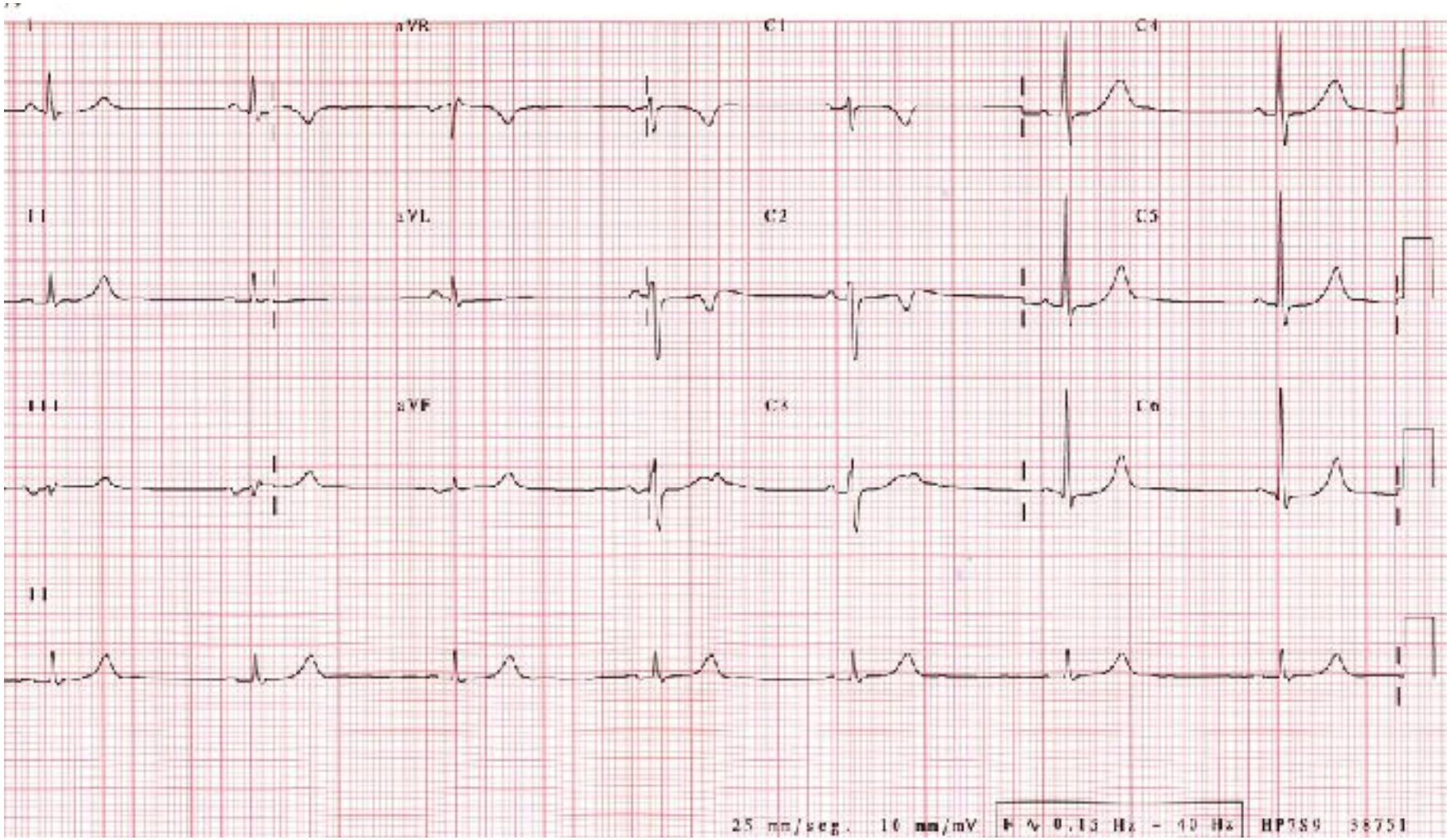
I
aVR
C1
C4
II
aVL
C2
C5
III
aVF
C3
C6
II
25 mm/seg. 10 mm/mV
0.15 Hz - 40 Hz
HP759 38751

# EEF

1.- No se inducen TV (hasta 2 extraestímulos)

2.- P. Wenckebach a 130 lpm

3.- Se induce flúter auricular con 1 tren A. rápido

Edad: 52 Años
Sexo: Hombre
Estatura:

Peso:
Velocidad de salida (LPM): 99
RR (mseg): 605

PR (mseg): ***
QRS dur (mseg): 94
QT / QTC (mseg): 381 / 381

Velocidad: 25 mm/seg
Sensibilidad: 10 mm/mV

CR CORTO CSC

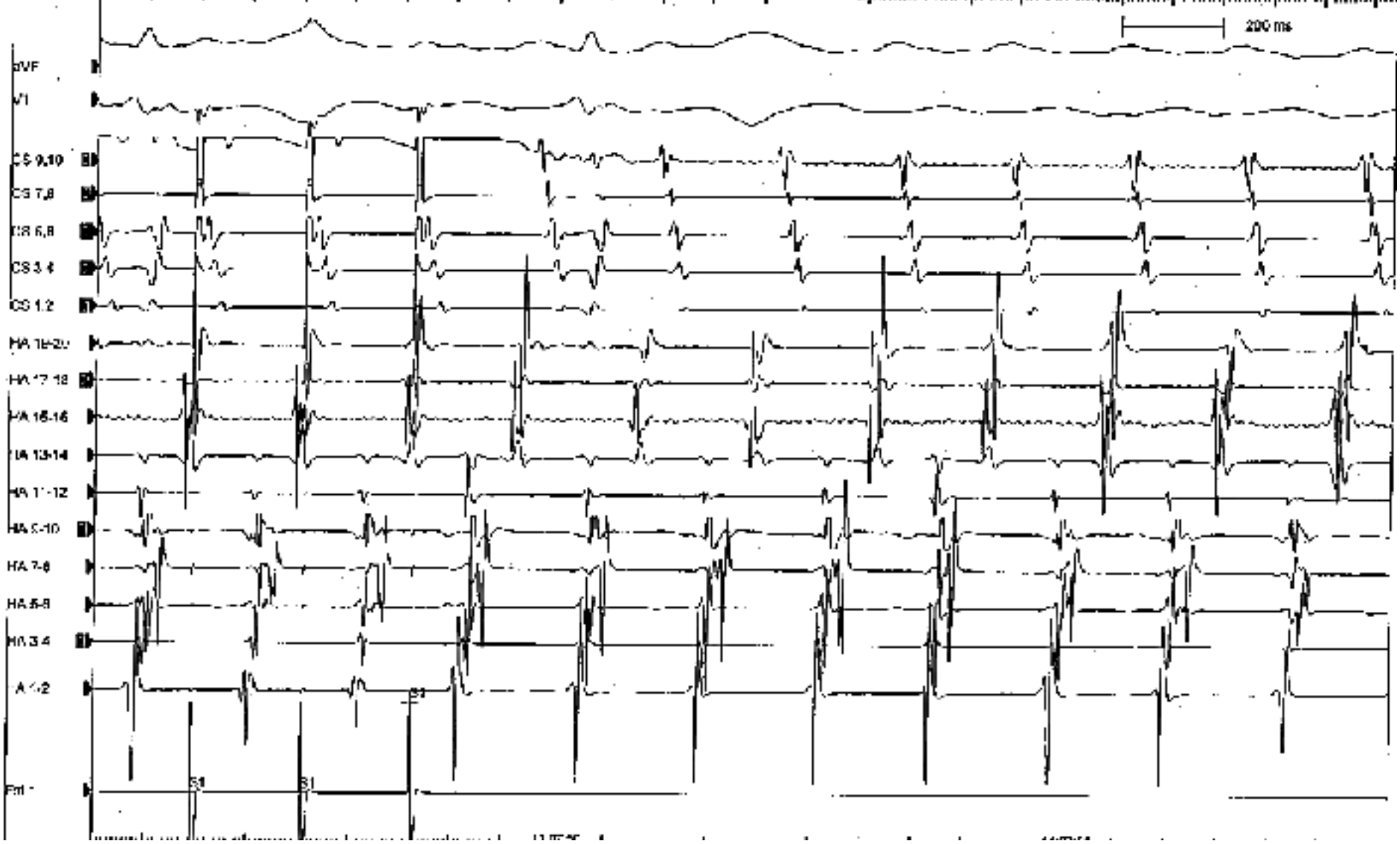

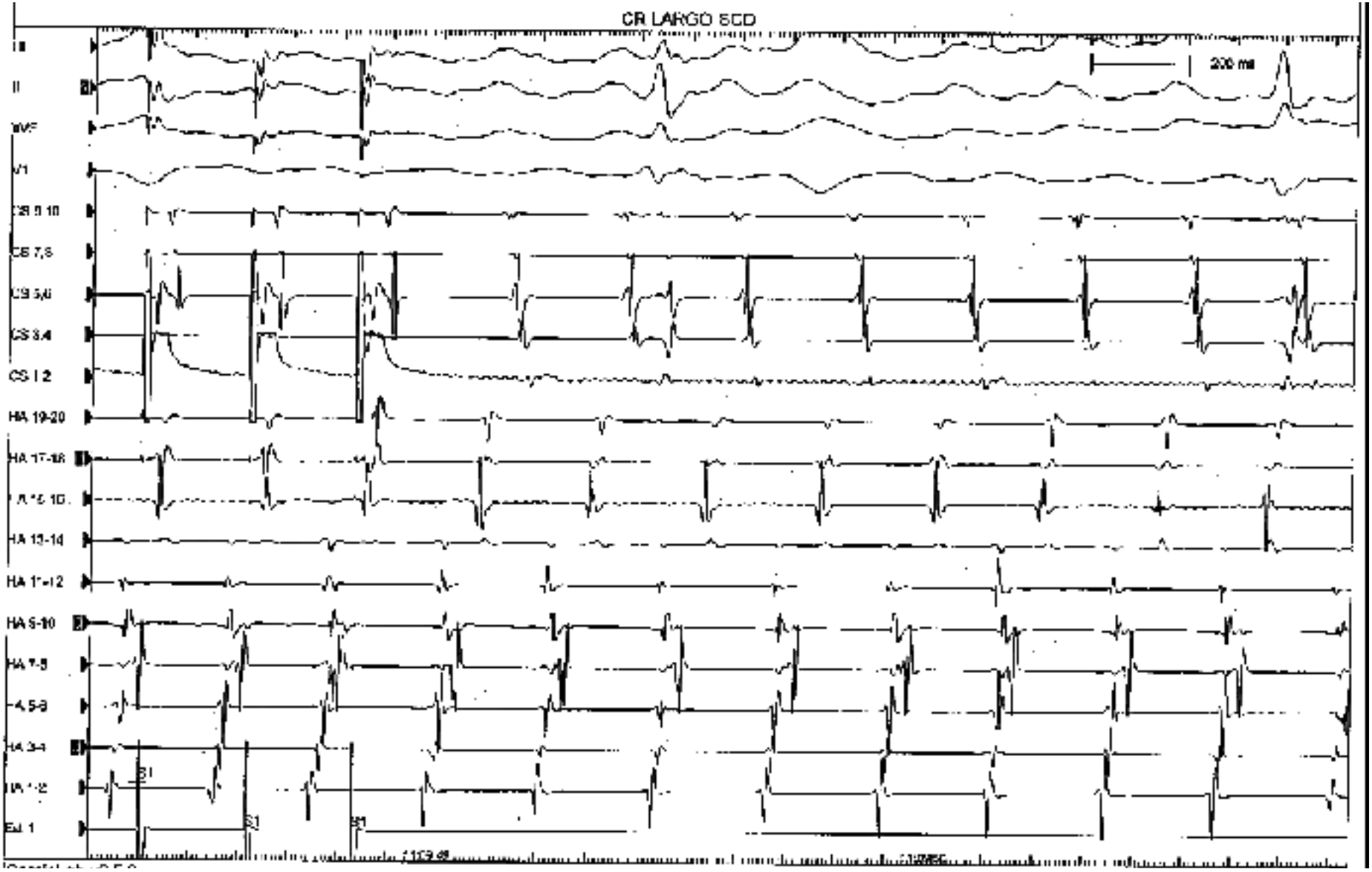
CR LARGO SCD
200 ms
II
aVF
V1
CS 7,8
CS 5,6
CS 3,4
CS 1,2
HA 19-20
HA 13-14
HA 1-2
HA 5-10
HA 7-8
S1
S1
S1

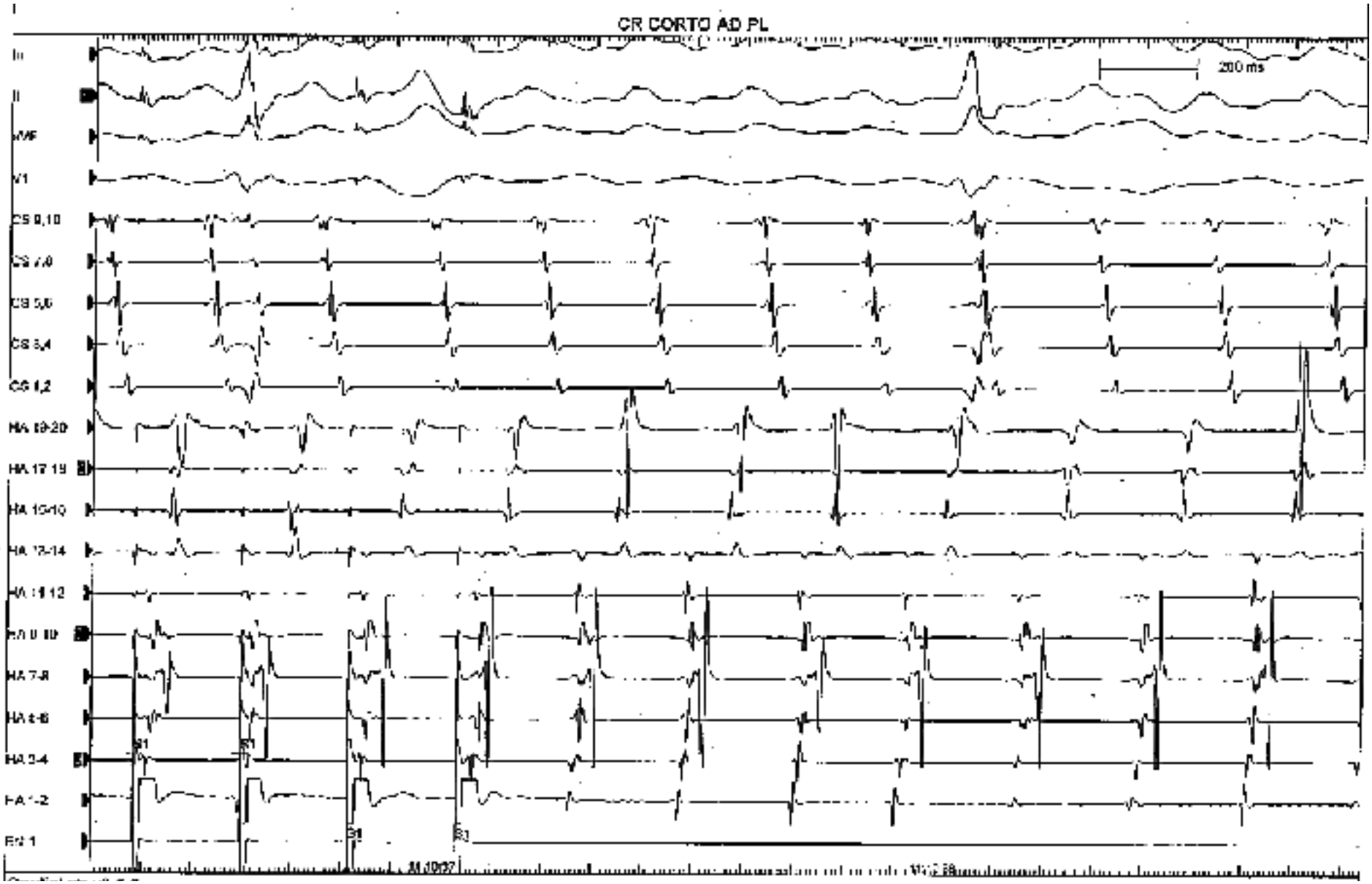
CR CORTO AD PL
200 ms
I
II
VMF
V1
CS 9,10
CS 7,8
CS 5,6
CS 3,4
CS 1,2
HA 19-20
HA 17-18
HA 15-16
HA 13-14
HA 11-12
HA 9-10
HA 7-8
HA 5-6
HA 3-4
HA 1-2
ENT 1

FIN FLUTER RDF EN ICT

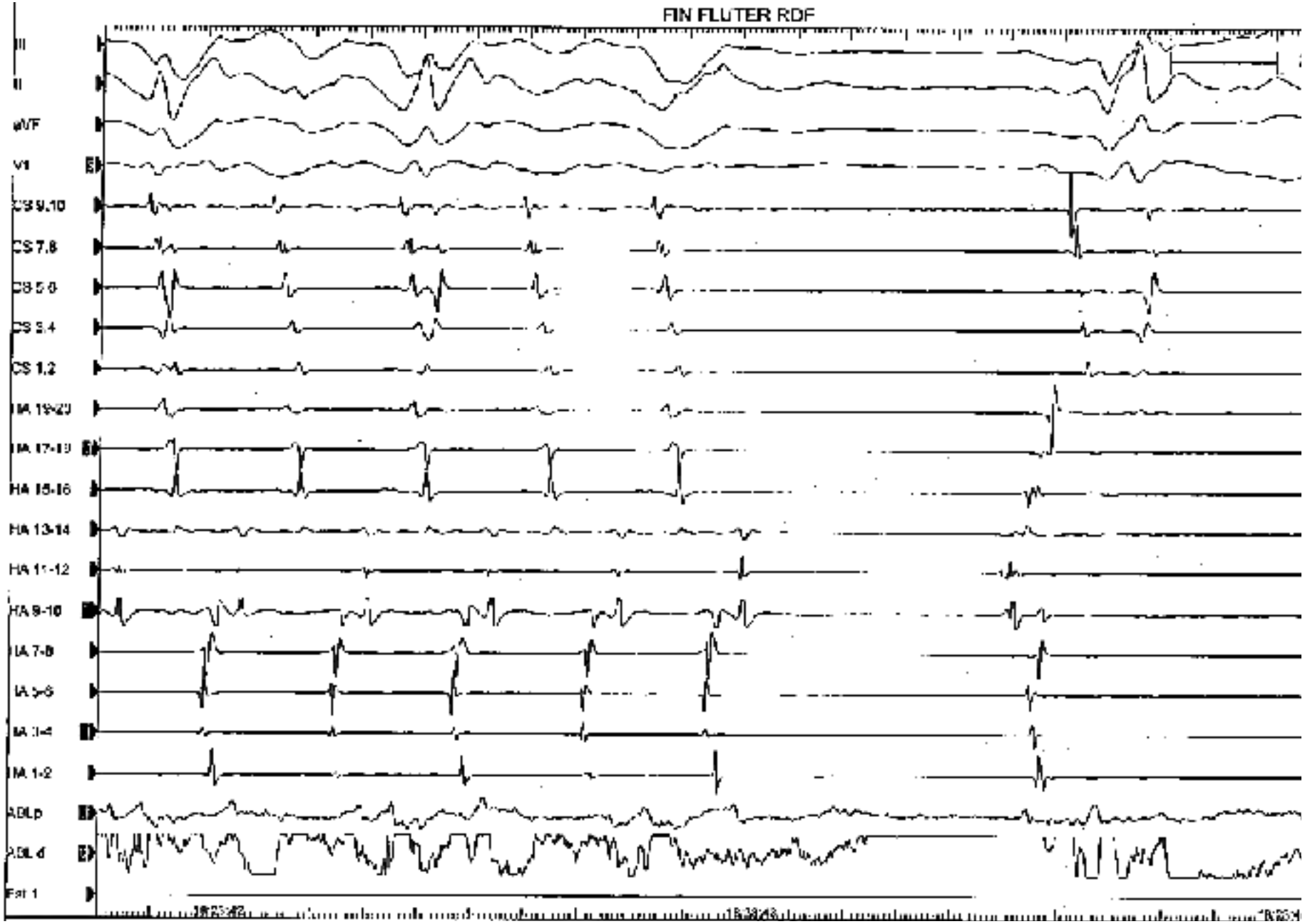
FIN FLUTER RDF
III
II
aVF
V1
CS 9,10
CS 7,8
CS 5,6
CS 3,4
CS 1,2
HA 19-20
HA 17-18
HA 15-16
HA 13-14
HA 11-12
HA 9-10
HA 7-8
HA 5-6
HA 3-4
HA 1-2
ADLp
ADLd
Fat 1

ACTIVACION
SVC
PMD
CS
SHORT
HIS
Ninguna señal seleccionada

Ningún mapa
LONG
Respiración
Espacio entre electrodos | Distal | 0 - 2 | 2 - 3 | 3 - 4 |

# Caso clínico

- Dado de alta con bisoprolol 2,5 mgrs/d. Se recomienda adenosina si recurrencia

- Reingresa 1,5 meses más tarde por nuevo episodio:

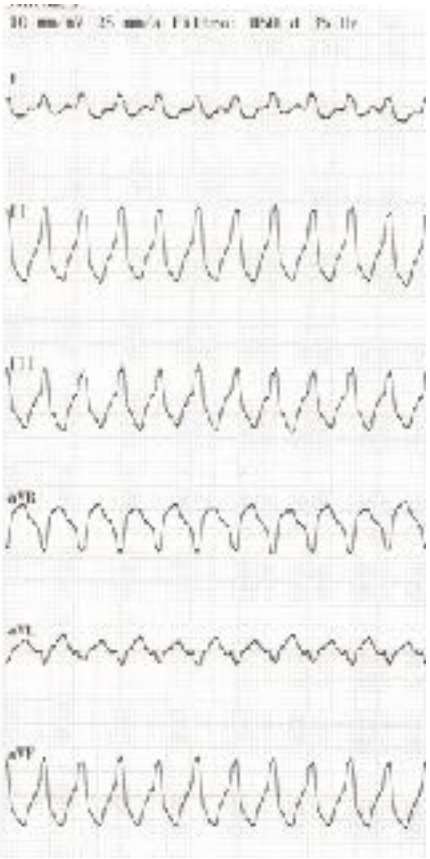

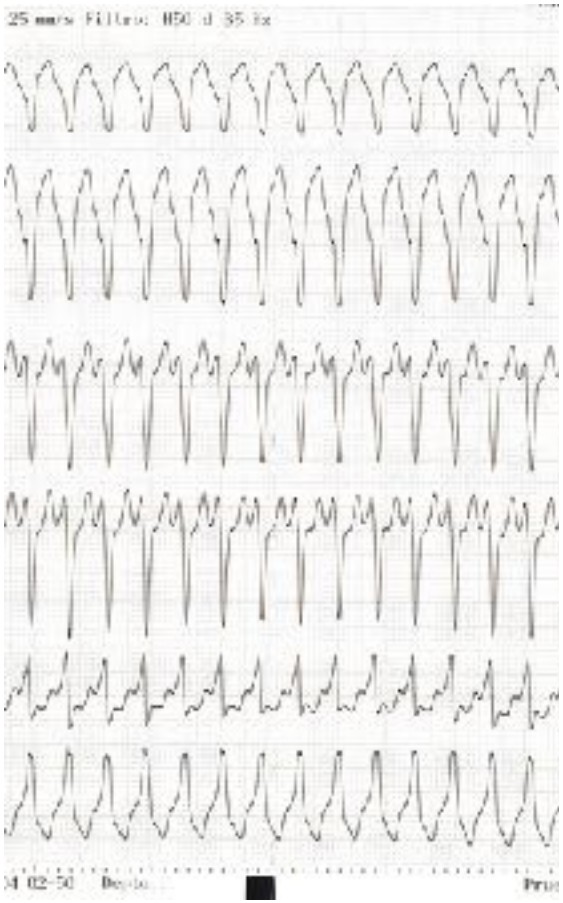

10 mm/mV 25 mm/s Filtro: H50 d 35 Hz

I

II

III

aVR

aVL

aVF

25 mm/s Filtro: H50 d 35 Hz

14 02-50 Depto.: Fruc

ID:
Nombre:
Sexo:Hombre Nacido:: Años
Síntomas:
10 mm/mV 25 mm/s Filtro: H50 d 35 Hz

Medicación:
cm kg mmHg 185 bpm
Historia:

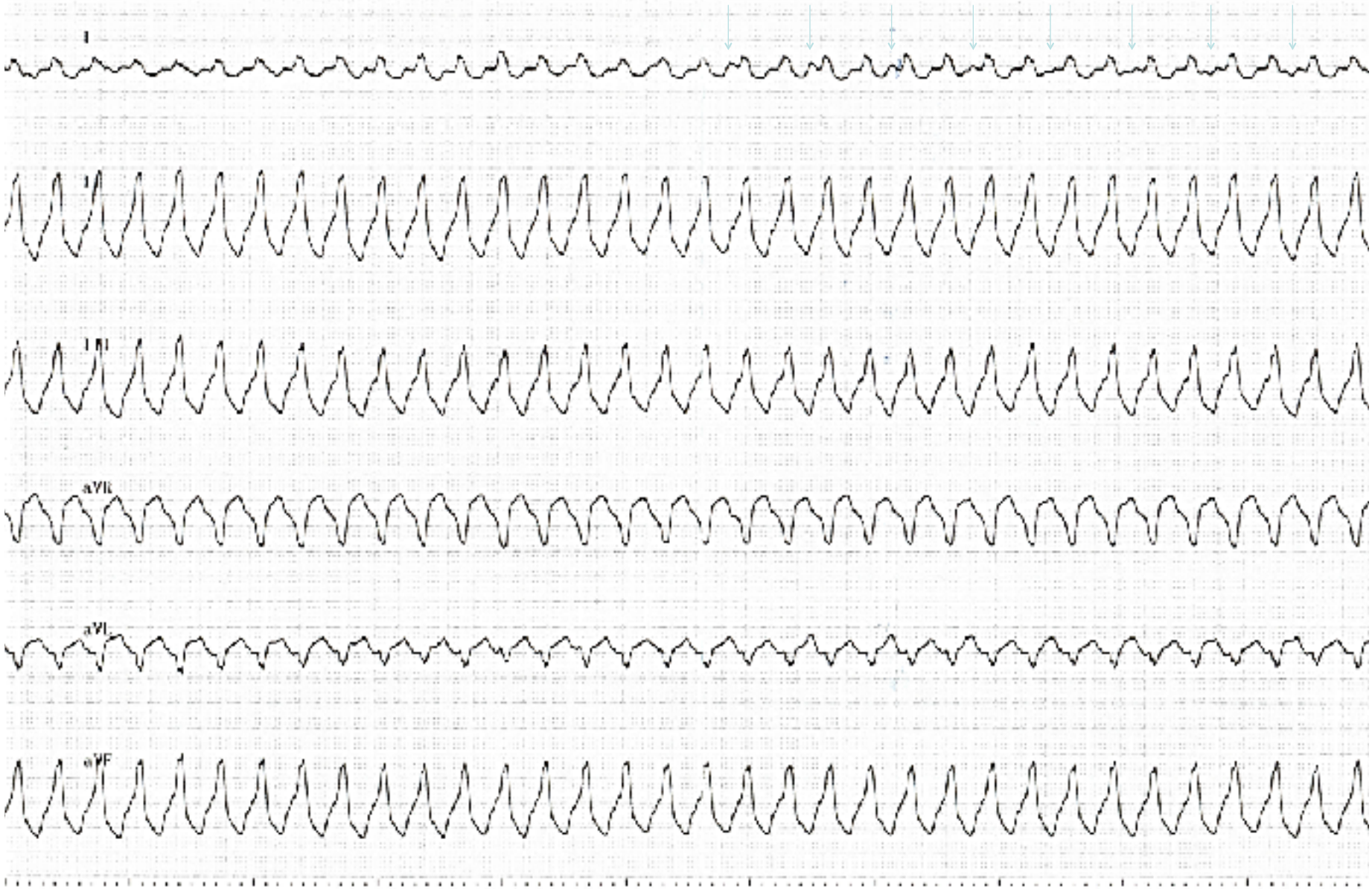


13808 402-114 02-50 Depto.:
Prueba:HOSPITAL DE BASURTO URGENCIAS

10 mm/mV 25 mm/s Filtro: H50 d 35 Hz

1350K 02-04 02-50 Depto.: [redacted] Prueba:HOSPITAL DE BASURTO

10 mm/mV 25 mm/s Filtro: HPD d 35 Hz
I
II
III
aVR
aVL
aVF
1350K 02-04 02-50 Depto.:
Prueba:HOSPITAL DE BASURTO URGENCIAS

INDUCCION

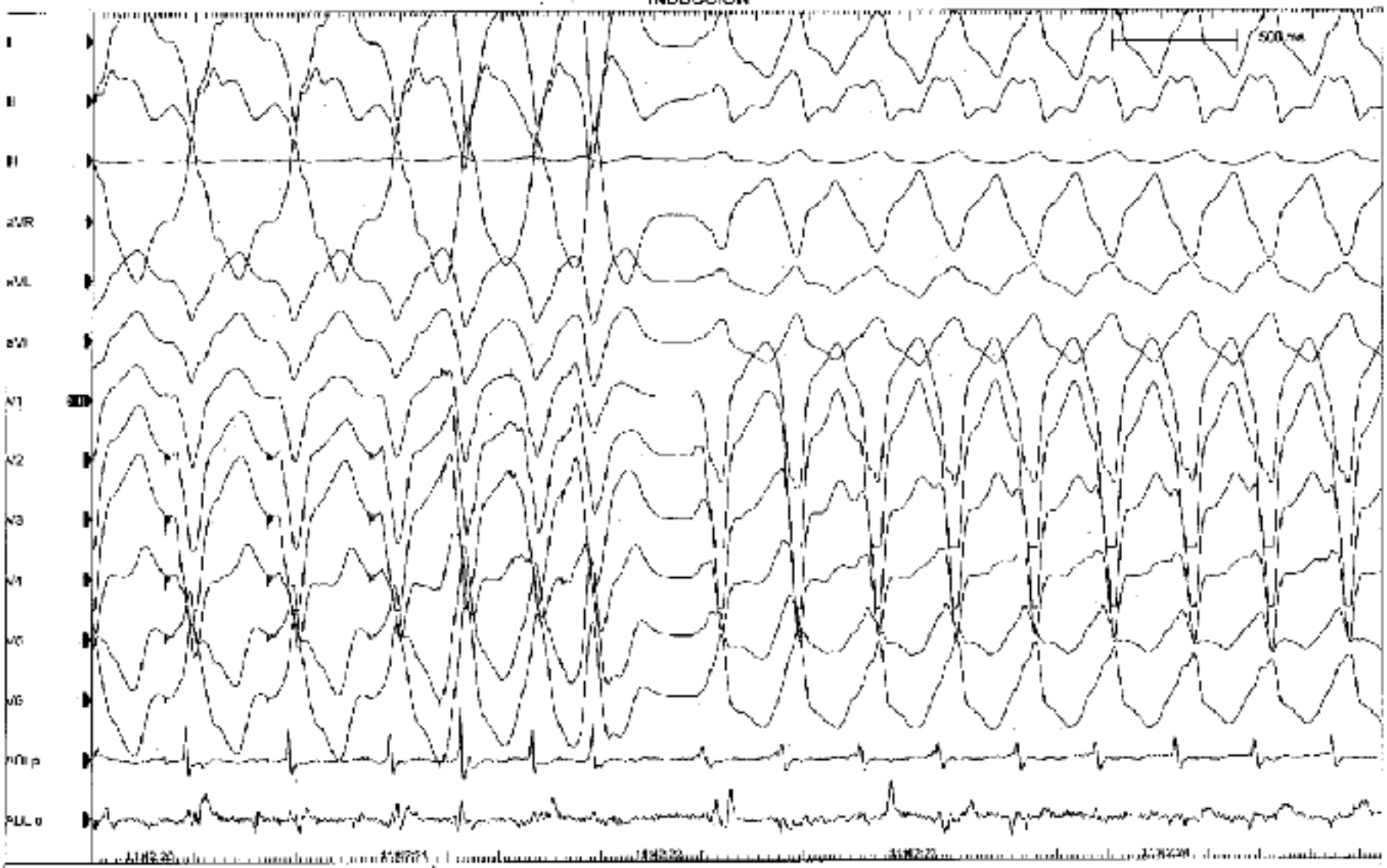


CardioLab v6.5.6
GE Healthcare

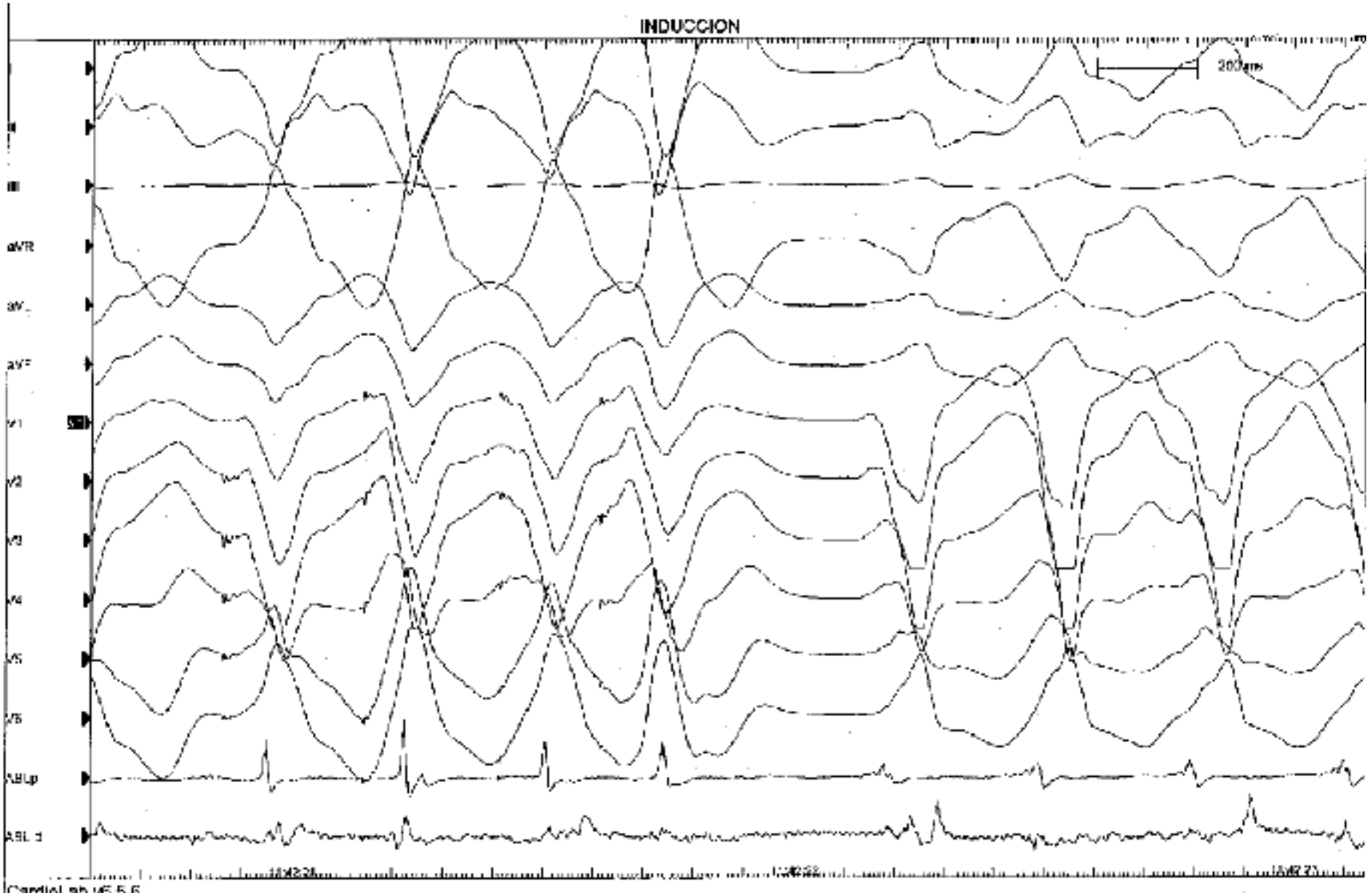
INDUCCION
200ms
aVR
aVF
V1
V2
V3
V4
V5
V6
ABLup

Edad: 52 Años
Sexo:
Estatura:

Peso:
Velocidad de salida (LPM): 190
RR (msg): 315

PR (msg): 120
QRS dur (msegs: 137
QT / QTC (msg): 307 / 548

Velocidad: 25 mm/seg
Sensibilidad: 10 mm/mV

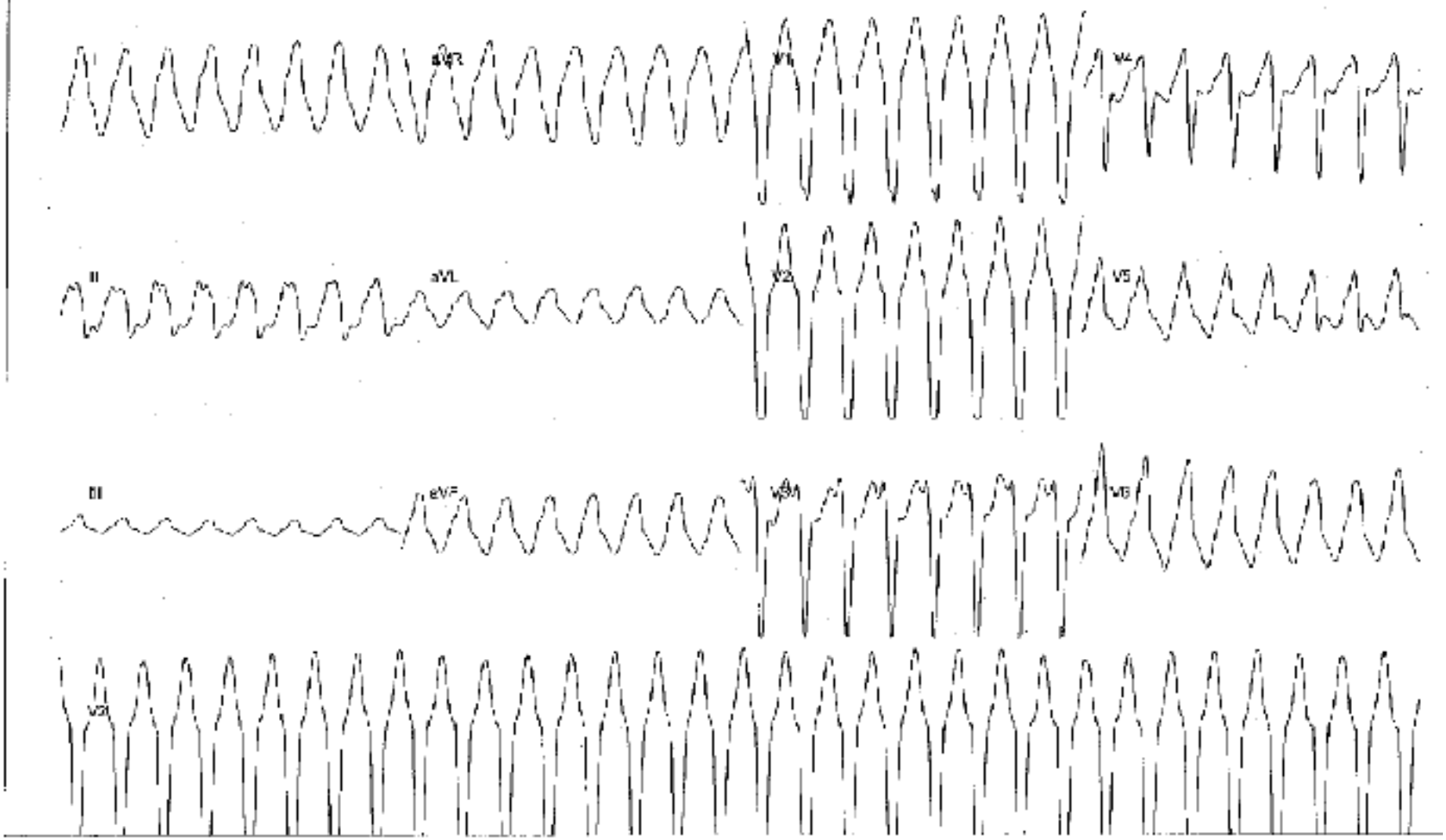

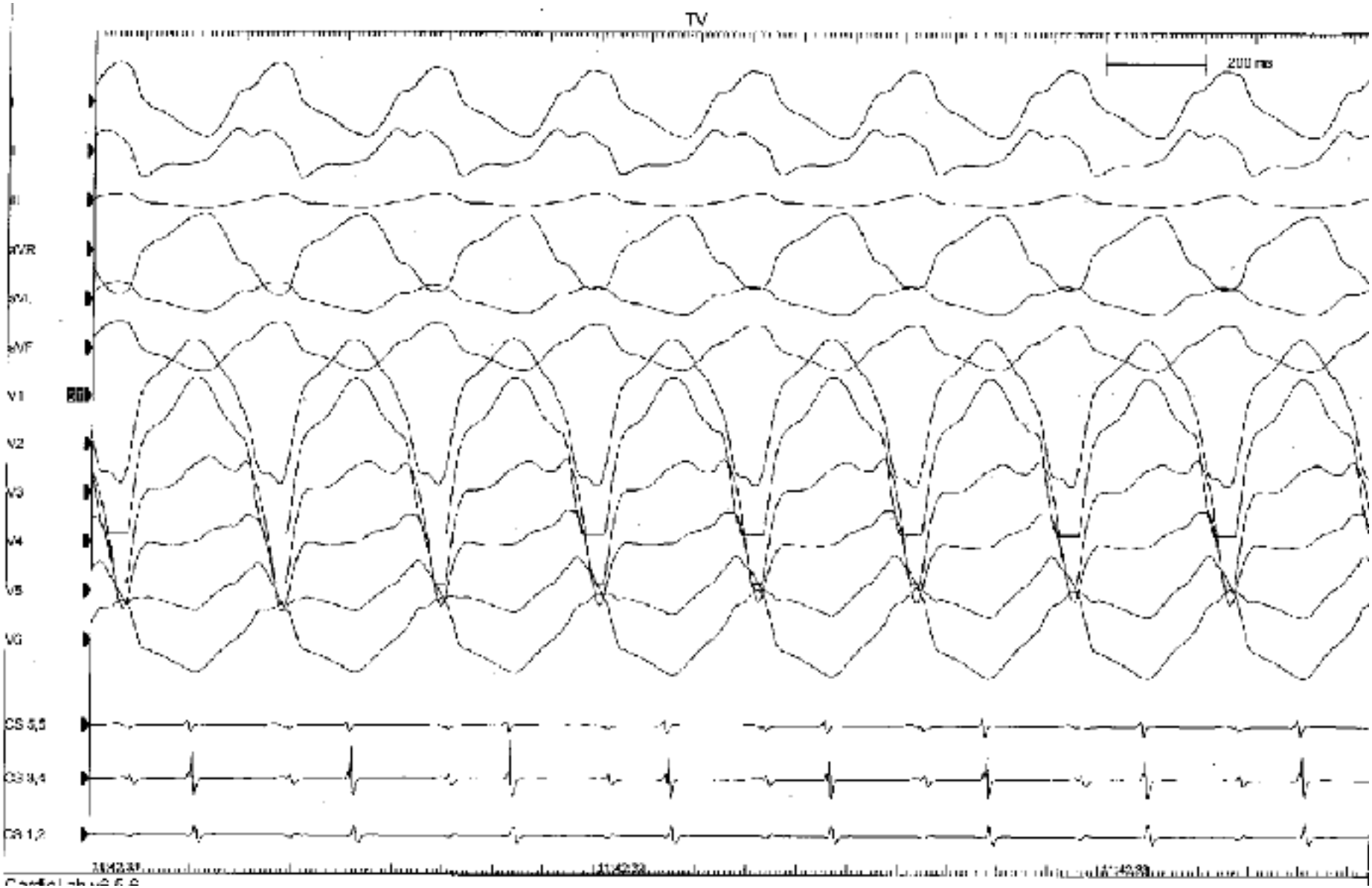
TV
200 ms
aVR
aVF
V1
V2
V3
V4
V5
V6
CS 5,6
CS 3,4
CS 1,2

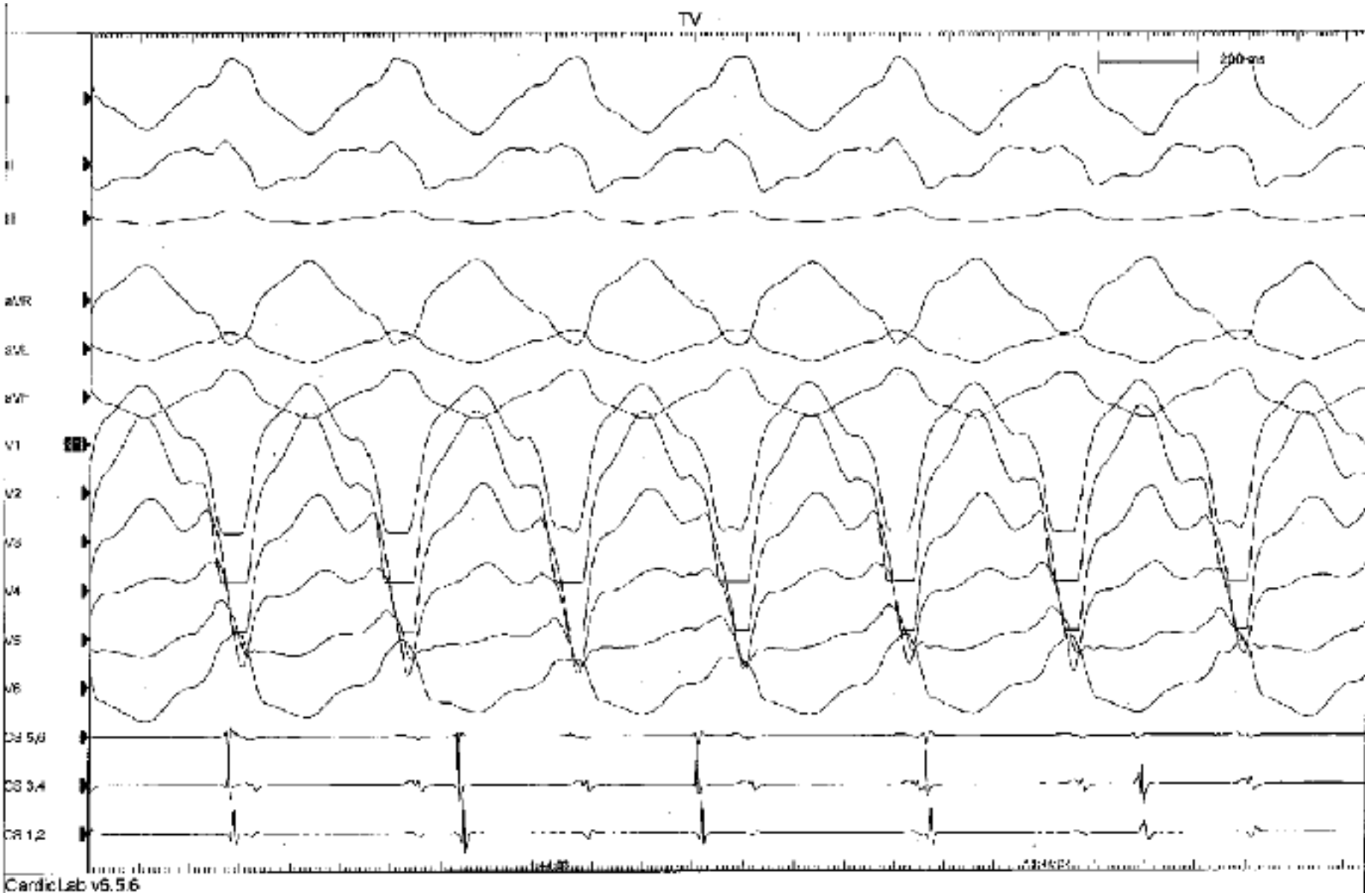
TV
200 ms
I
II
III
aVR
aVL
aVF
V1
V2
V3
V4
V5
V6
CS 5,6
CS 3,4
CS 1,2
CardicLab v6.5.6

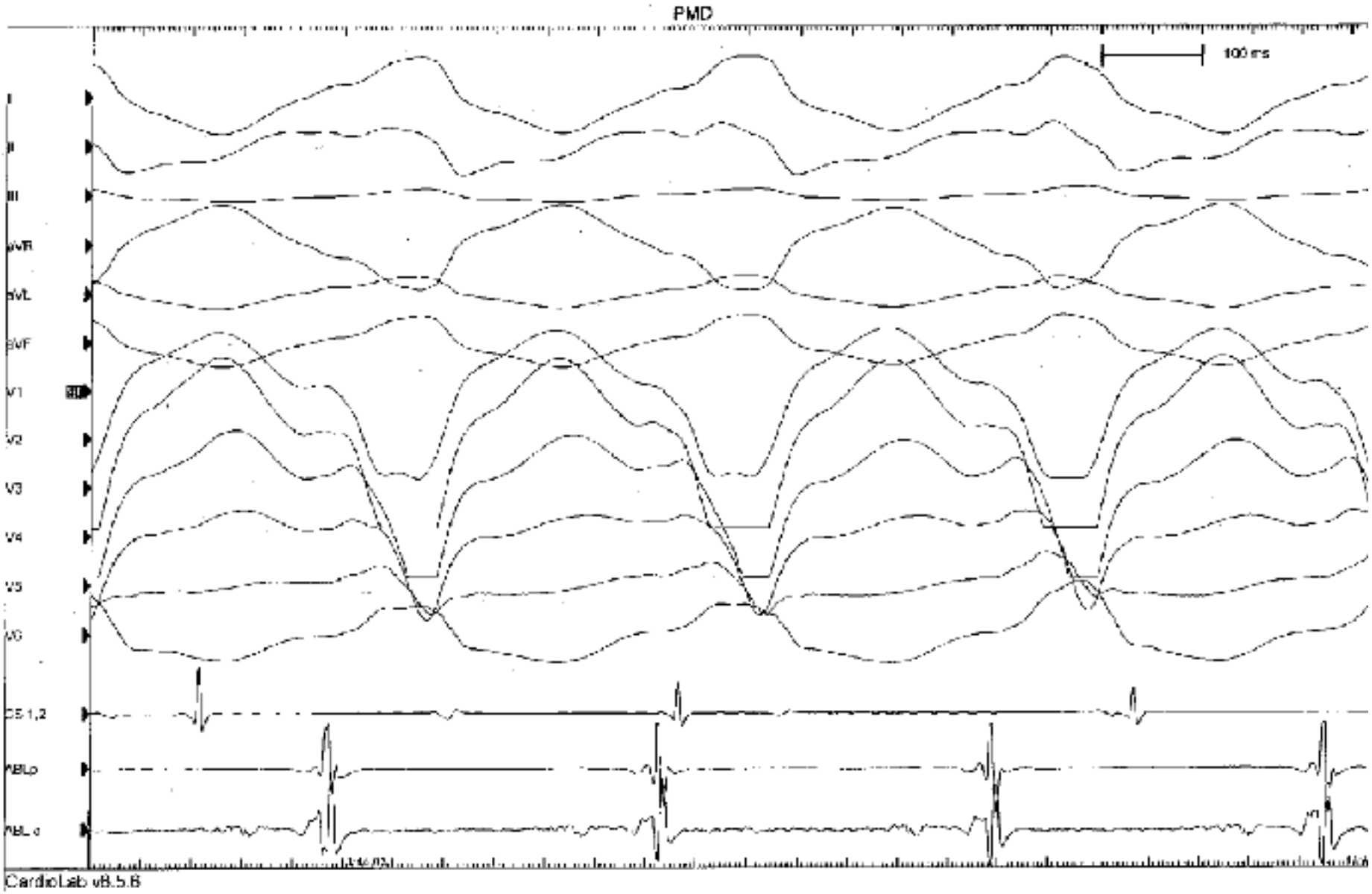
PMD
100 ms
I
II
III
aVR
aVL
aVF
V1
V2
V3
V4
V5
V6
CS 1,2
CardioLab vB.5.6

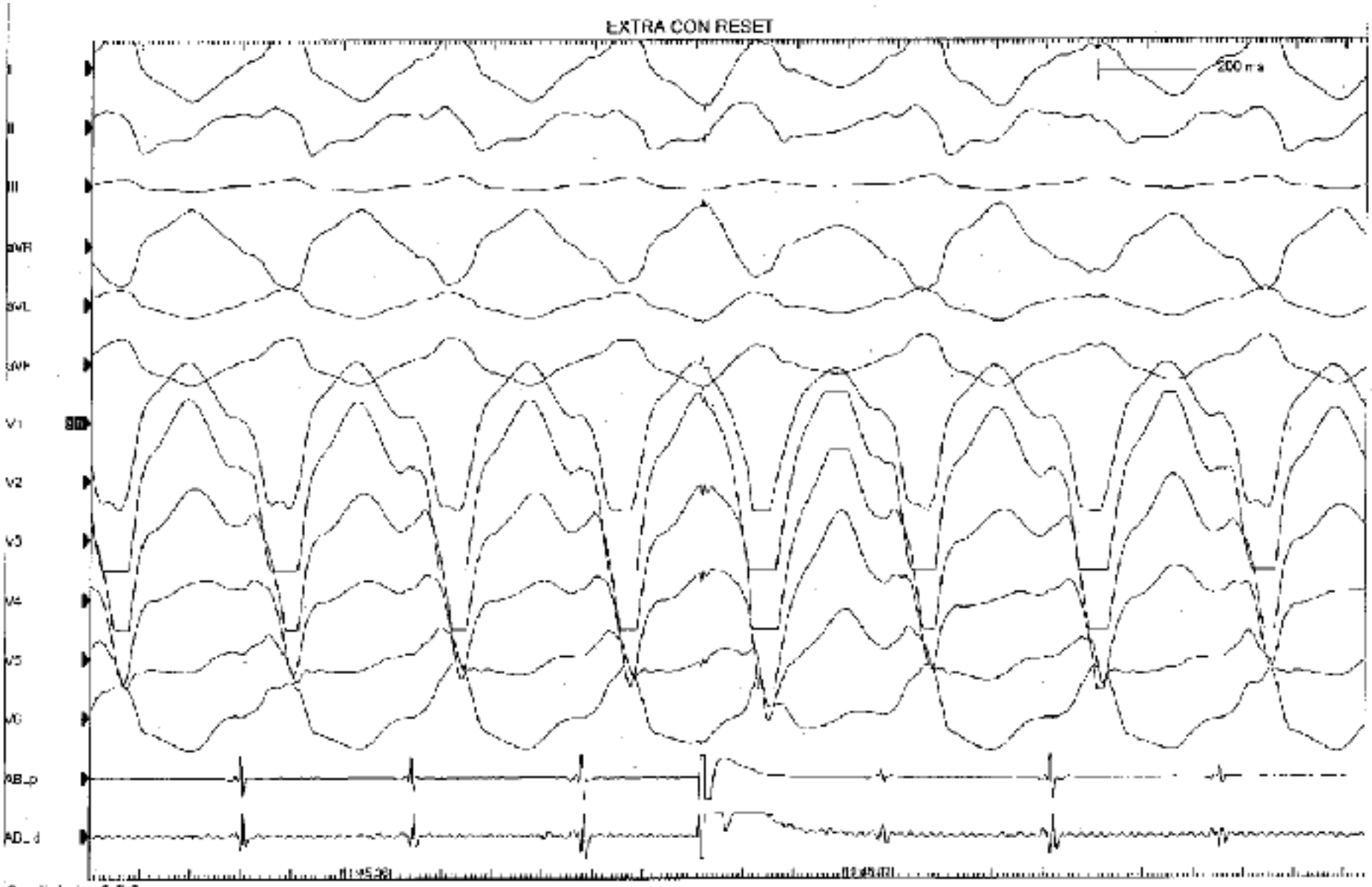


CardioLab v6.5.6

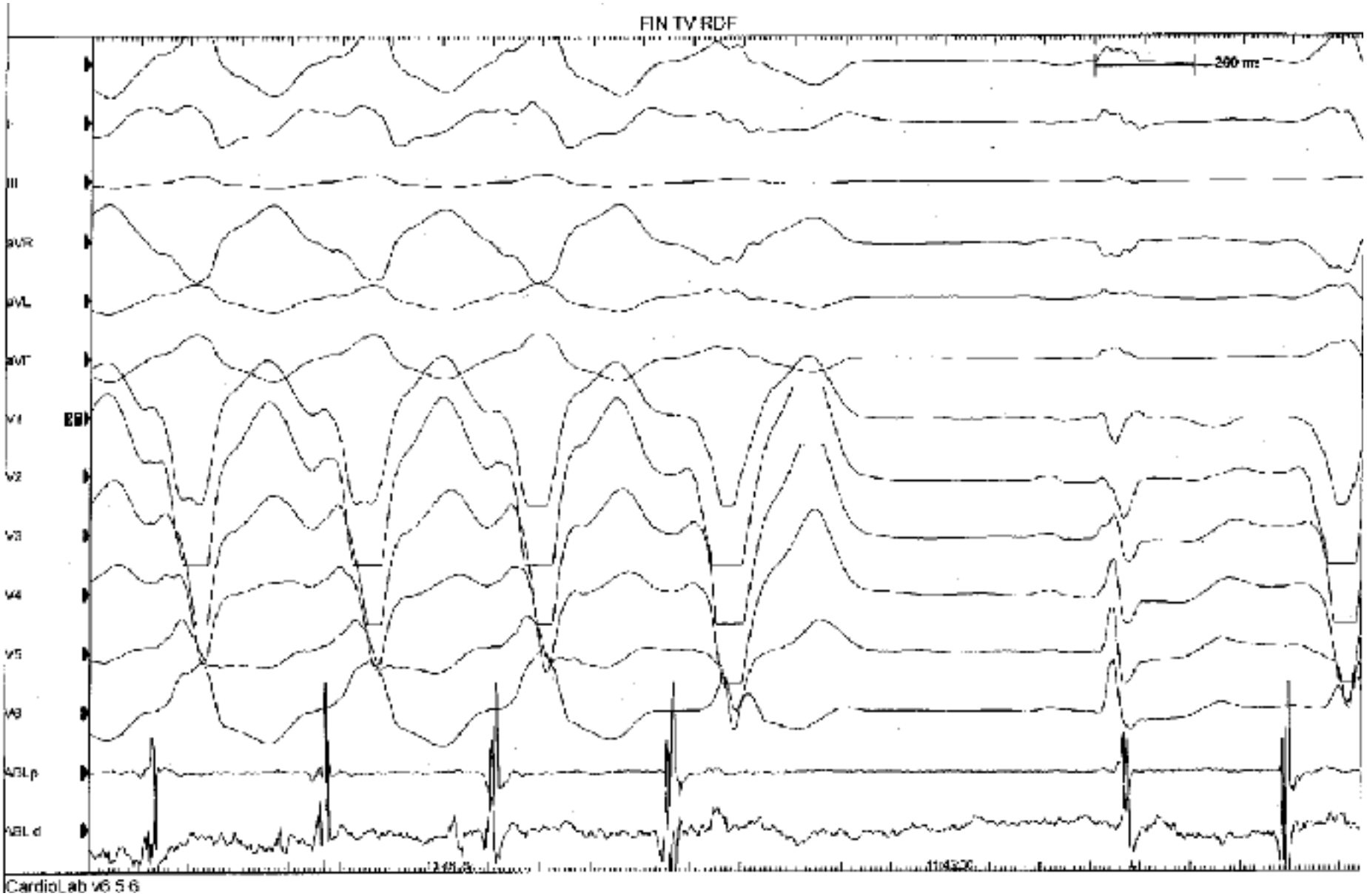
FIN TV RDF
200 ms
I
II
III
aVR
aVL
aVF
V1
V2
V3
V4
V5
V6
V3Lp
V3L d
CardioLab v6.5.6

1124073

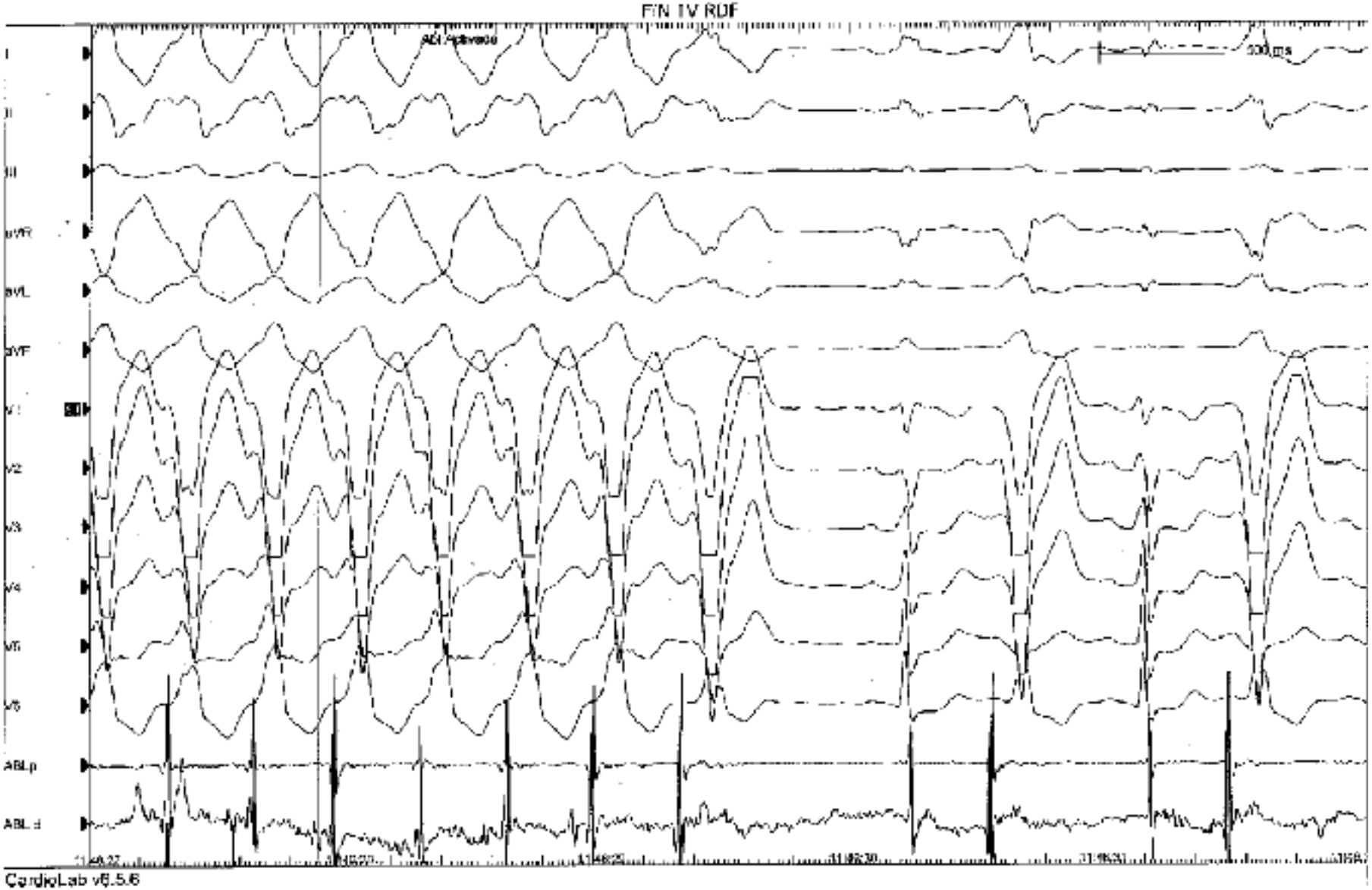
F/N IV RDF
I
II
III
aVR
aVL
aVF
V1
V2
V3
V4
V5
V6
ABLp
ABL d
500 ms
CardioLab v6.5.6

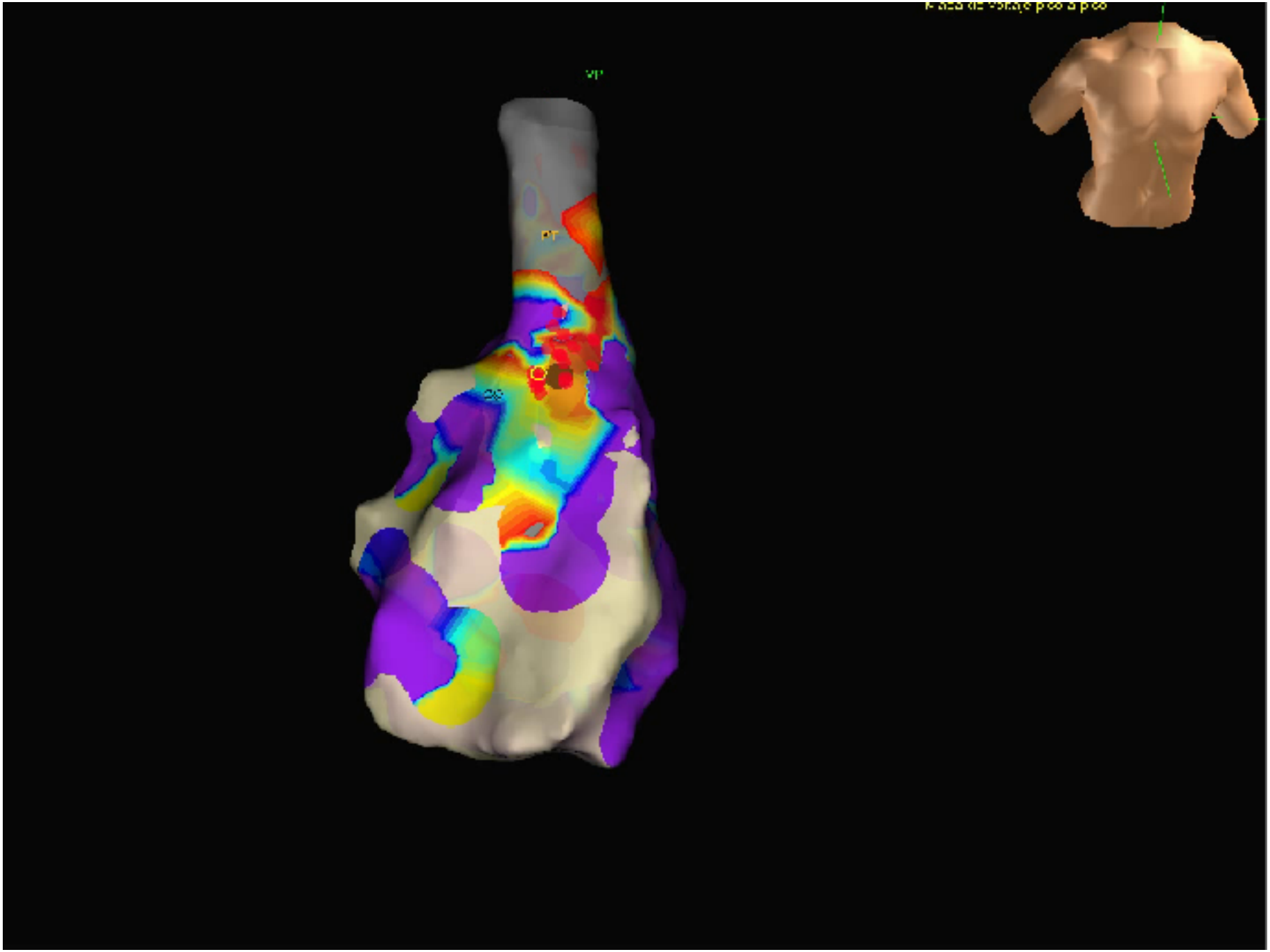
VP
PT
DS

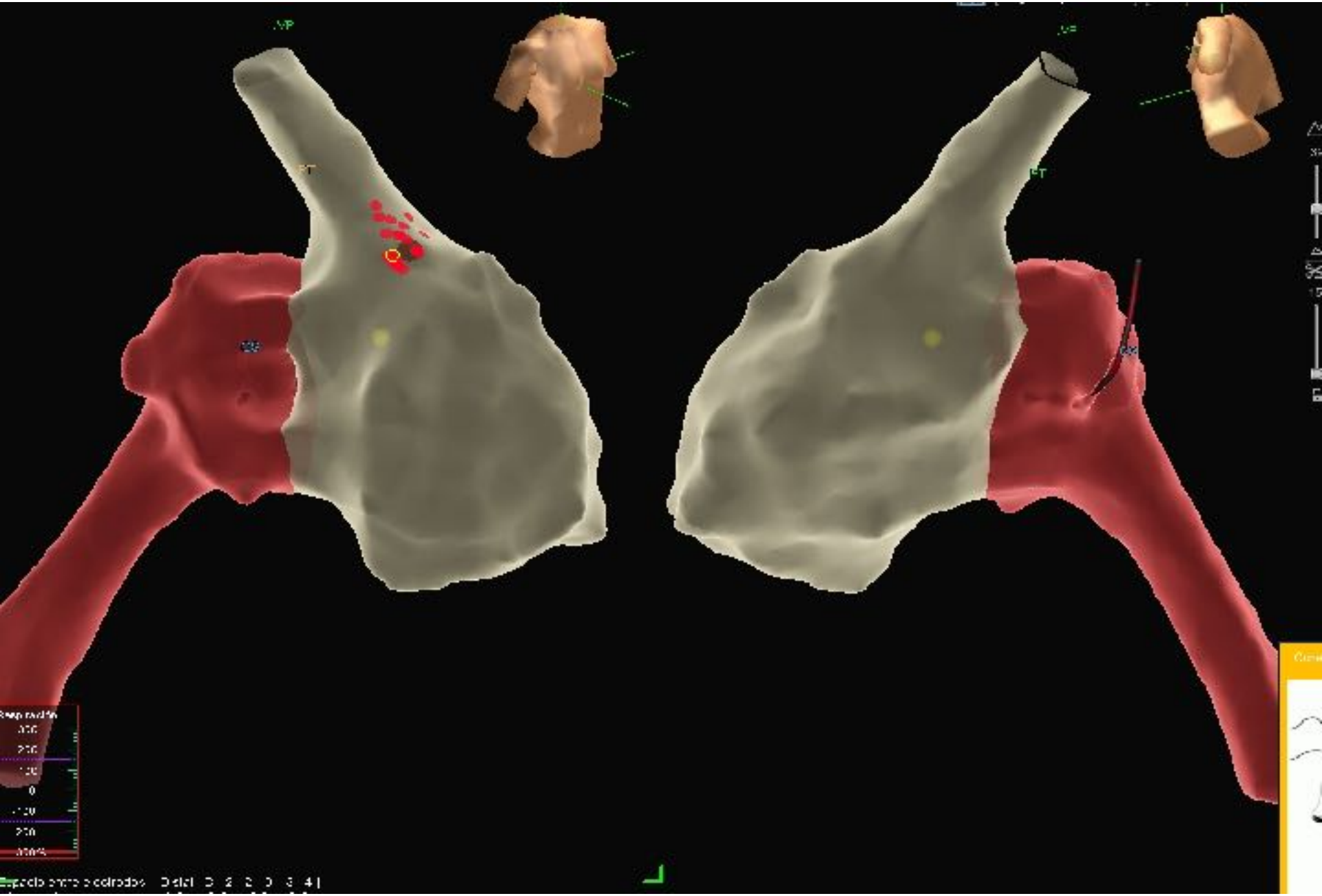

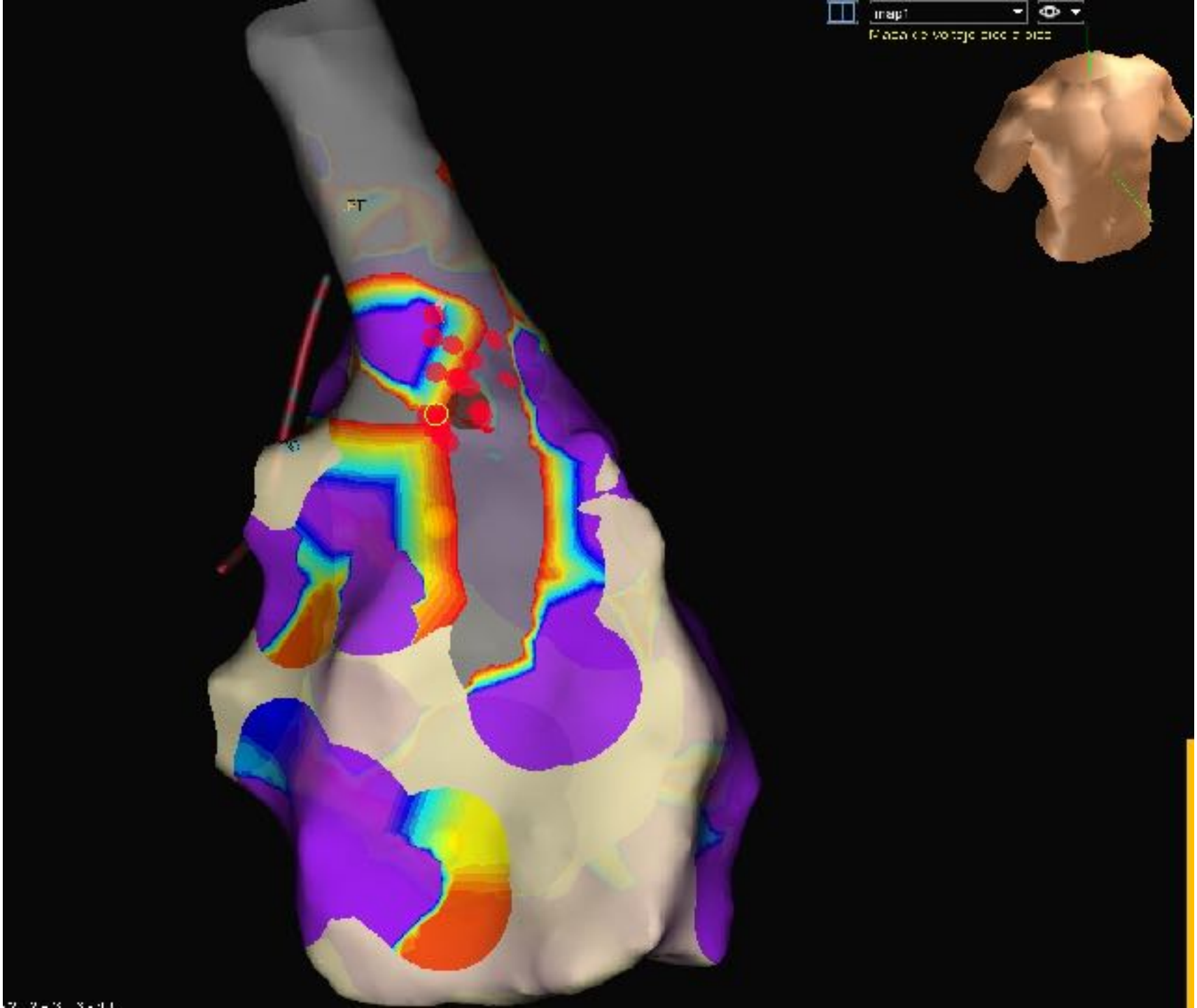
map1

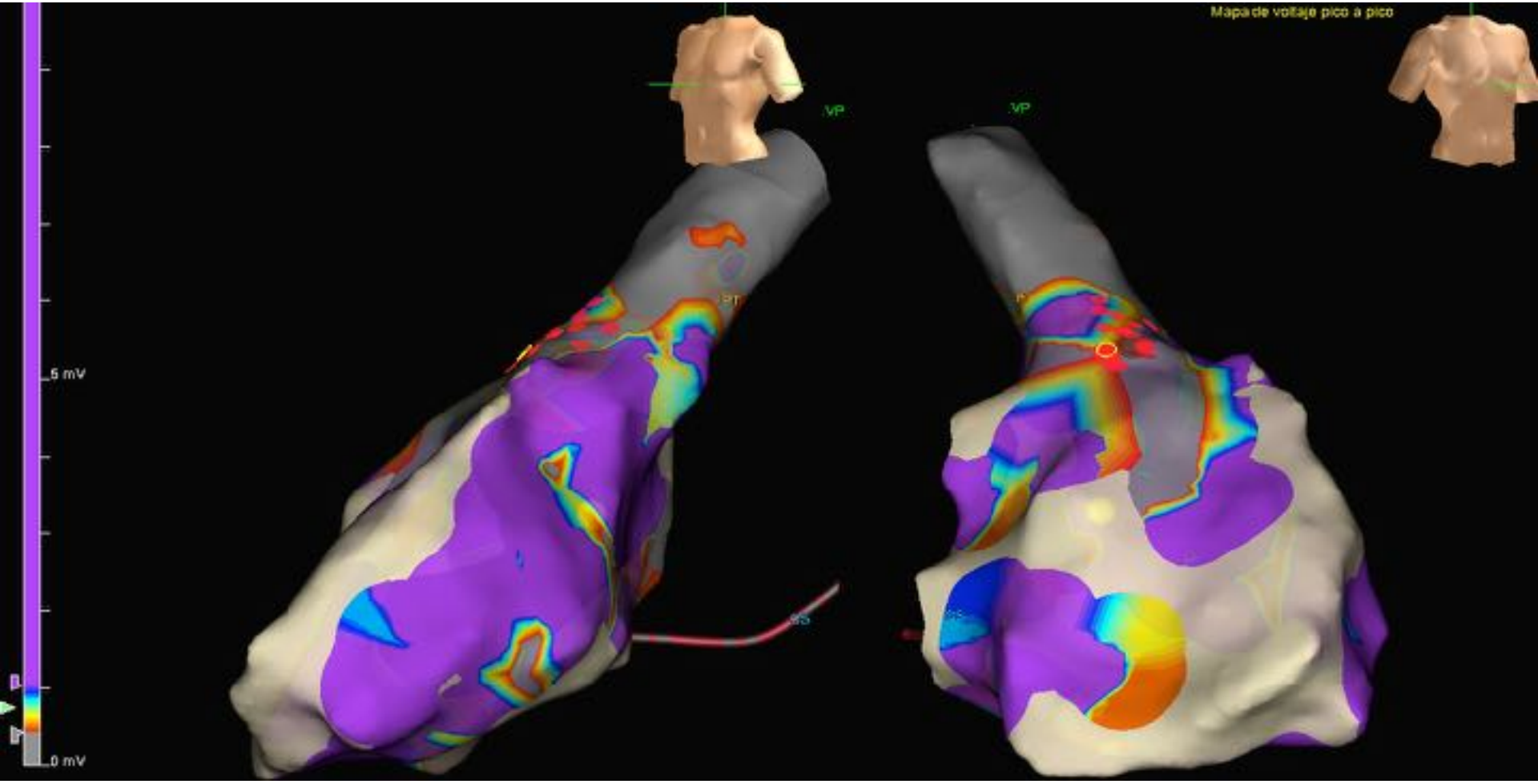
Mapa de voltaje pico a pico
VP
VP
5 mV
0 mV